Lane Medical Library

UEBER
CLYSMATISCHE LÆSIONEN
DES
MASTDARMS.

INAUGURAL-DISSERTATION
ZUR ERLANGUNG DER DOCTORWÜRDE
DER HOHEN MEDICINISCHEN FACULTÆT ZU BASEL

VORGELEGT VON

ACHILLES NORDMANN,
VORMALS ASSISTENTEN AM PATHOLOGISCH-ANATOMISCHEN
INSTITUT ZU BASEL.

MIT ZWEI TAFELN.

BASEL.
SCHWEIGHAUSERISCHE BUCHDRUCKEREI.
1887.

UEBER

CLYSMATISCHE LÆSIONEN

DES

MASTDARMS.

INAUGURAL-DISSERTATION

ZUR ERLANGUNG DER DOCTORWÜRDE

DER HOHEN MEDICINISCHEN FACULTÆT ZU BASEL

VORGELEGT VON

ACHILLES NORDMANN,

VORMALS ASSISTENTEN AM PATHOLOGISCH-ANATOMISCHEN

INSTITUT ZU BASEL.

MIT ZWEI TAFELN.

BASEL.

SCHWEIGHAUSERISCHE BUCHDRUCKEREI.

1887.

MEINEM HOCHVEREHRTEN LEHRER UND

EHEMALIGEN VORGESETZTEN,

HERRN PROF. DR. M. ROTH,

DIRECTOR DES PATHOLOGISCH-ANATOMISCHEN INSTITUTS

ZU BASEL,

IN DANKBARKEIT GEWIDMET

VOM VERFASSER.

Digitized by the Internet Archive
in 2026

https://archive.org/details/uberclysmatische0000achi

Unter den Verletzungen des Rectums nehmen die durch Clystierspritzen beigebrachten Wunden, sowohl ihrer Häufigkeit, als auch ihrer practischen Wichtigkeit wegen, die erste Stelle ein.

In seinen „Krankheiten des Mastdarms“ (Pitha-Billroth: Handbuch der Chirurgie, 1872, III, 2, p. 41 ff.) berichtet Esmarch in zusammenfassender Weise über 22 hiehergehörige Beobachtungen, von welchen 4 von ihm selbst, 8 von Velpeau, 2 von Chomel, 5 von Passavant und 2 aus dem Londoner St. Bartholomews-Hospital herstammen. In allen Fällen war die Wand des Mastdarms vollständig durchbohrt, und der Inhalt des Clystiers in das periproctale Zellgewebe gespritzt worden. Elf von den 22 Kranken giengen an den Folgen des Traumas zu Grunde, die andere Hälfte wurde nach längerer Zeit ganz oder theilweise geheilt.

Von der Quellenlitteratur über dieses Material war mir allein die Mittheilung Passavant's (Deutsche Klinik 1862, p. 503 und 1863, p. 3) zugänglich, der, wie erwähnt, 5 Mal diese Verletzung gesehen hat, dabei aber nur einmal einen tödtlichen Ausgang erlebte. Seine Angaben sind in klinischer Hinsicht sehr ausführlich, lassen aber selbst in dem einen tödtlich verlaufenen Fall die anatomischen Verhältnisse ausser Acht.

Was letztere betrifft, so finden sich über sie auch in den andern, nach Esmarch citirten Beobachtungen nur wenige Notizen.

In den 2 Fällen Chomel's ergab die Section das eine Mal eine eitrige Infiltration des subperitonealen Zellgewebs rechts bis zur Niere, links bis in die fossa iliaca hinauf, das

andere Mal eine ähnliche Veränderung und dazu eine ausgebreitete eitrige Peritonitis.

Von den im St. Bartholomews-Hospital in London behandelten Kranken starb der eine an Peritonitis, der andere aber, dem die Clystierspritze die vordere Rectalwand durchbohrt hatte, gieng erst nach 10 Monaten an Kothverhaltung zu Grunde. In Folge der nach der Perforation eintretenden Entzündung hatte sich nämlich „eine Induration und narbige Verengerung des Mastdarms, ein Zoll oberhalb des Afters gebildet, so dass der Canal nur noch die Weite eines Achtelzolls hatte. Oberhalb der Strictur war der Darm enorm erweitert."

Für die 6 tödtlich verlaufenen Fälle Velpeau's fehlen bei Esmarch die Sectionsbefunde.

Eine Durchsicht der Litteratur hat mich noch einige z. Th. neuere, z. Th. ältere, von Esmarch nicht erwähnte Angaben über ähnliche Verletzungen finden lassen. Zwei derartige Fälle z. B. sind referirt in Schmidt's medicin. Jahrbüchern 1870, I, p. 183. Bei dem einen derselben, von Paulicki beobachteten, entstand in Folge von Durchstossung der Mastdarmwand durch eine Clystierspritze eine jauchige Zerstörung des Rectums und der umliegenden Gewebe, die ihrerseits wieder eine phlegmonöse Entzündung des Perineum's nach sich zog, an welcher der Patient zu Grunde gieng. Bei der Autopsie war der Mastdarm vollständig zerstört und in eine jauchige Masse verwandelt, so dass die Perforationsstelle nicht mehr nachzuweisen war.

Der zweite, an der citirten Stelle erwähnte Fall stammt von Huscheck und betrifft eine Magd, welcher beim Setzen von Clystieren durch einen Barbier die Mastdarmwand perforirt wurde. Nach 5monatlichem Siechthum, während dessen einmal ein grosses, fast spannenlanges Stück Darm abgieng, starb die Kranke an Peritonitis.

Zwei weitere Fälle der beschriebenen Art beobachtete E. Hofmann (Lehrbuch der gerichtlichen Medicin, 3. Auflage 1884, p. 470), von welchen der eine zur Heilung gelangte, während der andere tödtlich verlief. Ein Sectionsbefund zu letzterem wird nicht mitgetheilt.

Wyss (Correspondenzblatt für Schweizer Aerzte, 1881, 5)

publicirt unter dem Titel „Ein submucöses Clystier“ aus seiner Praxis eine derartige, durch eine Hebamme bewirkte Verletzung. — Die Wöchnerin hatte dieses Mal ein gewöhnliches Clystier von Seifenwasser mit Ricinusöl erhalten und bei der Application einen plötzlichen, starken Schmerz verspürt. Sie erkrankte unmittelbar nachher an einer heftigen Paraproctitis, welche entsprechend behandelt wurde, und während welcher 3 Mal darmartige Gewebsstücke abgiengen. Die Patientin genas schliesslich und trug nur eine Strictur des Rectums davon, die mit Erfolg weiter behandelt wurde. — Aus der Epicrise, die Wyss an diese Beobachtung anschliesst, geht deutlich hervor, dass es sich nicht um ein „submucöses“ Clystier, sondern um eine vollständige Durchstossung der Darmwand gehandelt hat.

Neben diesen Mittheilungen über perforirende, clysmatische Wunden des Mastdarms existiren in der Litteratur auch Angaben über nicht penetrirende, ebenfalls durch Clystierspritzen herbeigeführte Verletzungen desselben.

Die erste derartige Notiz stammt von v. Recklinghausen und ist in den Sitzungsberichten der physicalisch-medicinischen Gesellschaft zu Würzburg 1869, II. p. 11 niedergelegt. Es heisst hier wörtlich folgendermassen:

„Herr von Recklinghausen legt der Gesellschaft drei Präparate von Ulcerationen des Mastdarms vor, die durch ungeschickte Application von Clysmen mittelst des festen Ansatzrohrs der Clystierspritze herbeigeführt wurden und erwähnt ähnliche Fälle, wo durch derartige Manipulationen eine Periproctitis mit weit sich verbreitender Entzündung und Vereiterung des retroperitonealen Bindegewebes veranlasst wurde. Vortragender glaubt, dass dergleichen Defecte des Rectums gewiss in der Leiche häufig gefunden würden, wenn diese Partie des Intestinaltractus einer häufigern Untersuchung bei Sectionen unterzogen würde. Als Ursache dieser Unfälle glaubt Vortragender die Unkenntniss des Verlaufs des Rectums von Seiten der Clystiertechniker anschuldigen zu müssen.“

Köster beschreibt in der Deutschen medicinischen Wochenschrift 1877, 41 als „ulcera clysmatica“ eine besondere Art von Mastdarmgeschwüren. Da ich im folgenden oft auf diesen Artikel zurückkommen werde, gebe ich ihn hier in extenso wieder.

„Im Rectum findet man durchaus nicht selten ein bisher nur von v. Recklinghausen erwähntes Geschwür, das seiner Gestaltung und

seinem constanten Sitze nach sich von allen andern bekannten Geschwüren des Darmtractus unterscheidet. Von der Grösse eines 1 Pfennig- bis 1 Markstücks, gewöhnlich rund, häufig trichterförmig, von Unten und Innen nach Oben und Aussen in die Mastdarmwand eindringend, mit wenig oder gar keiner entzündlichen Wucherung der Ränder und des Grundes sitzt es stets an der vordern Wand des Rectums, in der Regel etwa 2 Zoll oberhalb des Anus, nie tiefer als 1, nie höher als 3 Zoll von demselben entfernt. Bald ist nur die Schleimhaut verschwärt und unterminirt, bald geht die Zerstörung durch die ganze Rectumwand, und in einzelnen Fällen schliesst sich eine Beckenzellgewebsvereiterung an. Mehrmals konnte eine tödtlich verlaufende Peritonitis auf den Durchbruch eines solchen Geschwürs zurückgeführt werden und besonders bemerkenswerth ist, dass selbst sogenannte Puerperalperitonitiden nur durch das Rectumgeschwür entstanden waren. Form und Sitz des Geschwürs lassen es ausser Zweifel, dass es traumatischer Natur und zwar durch die Spitze einer etwas ungeschickt applicirten Klystierspritze entstanden ist. In vielen Fällen konnte durch Nachforschungen die erwähnte Entstehungsweise sicher gestellt werden. Gerade an der erwähnten Stelle bilden die Schleimhautfalten, die Dicke der Mastdarmwand und nach vorne die Prostata, der Uterus oder bei Gebärenden der eintretende Kopf einen Widerstand, der sich bei horizontaler Einschiebung der Spritze entgegenstellt, weil gerade dadurch die vordere nach hinten convexe Mastdarmwand vor der Spitze der Spritze hergeschoben wird. Der von Seite der Schleimhaut entgegenstehende Widerstand wird leicht durch Durchstossung der Schleimhaut überwunden. Eine in diesem Momente vorgenommene Hebung und Vorwärtsbewegung der Spritze ist aber im Stande, selbst die ganze Mastdarmwand zu durchbohren. Durch die Injection wird dann das submucöse oder perirectale Zellgewebe infiltrirt. Die weitern Folgen erklären sich von selbst.

Ich mache endlich noch darauf aufmerksam, dass nach den Untersuchungen von Ribes und den Angaben neuerer Chirurgen die Oeffnung der innern Mastdarmfisteln mit dem Sitz der klysmatischen Geschwüre zusammenfällt, dass die Fisteln niemals an der hintern Wand und nie höher als 3 Zoll oberhalb des Anus sitzen. Hieraus wird es wahrscheinlich, dass ein grosser Theil der Mastdarmfisteln den Klystierspritzen ihre Entstehung verdankt."

So weit die Originallitteratur über clysmatische Verletzungen des Mastdarms. — In den Lehr- und Handbüchern der pathologischen Anatomie und besonders der Chirurgie wird bald in knapperer, bald in ausführlicherer Weise auf die vollständige Perforation und ihre hauptsächlichste Folge, die Paraproctitis, aufmerksam gemacht, aber nirgends auf den anatomischen Befund genauer eingegangen; gänzlich vermisst man

in diesen Werken einen Hinweis auf die nicht penetrirenden Affectionen clysmatischen Ursprungs. Einzig in Orth's pathologisch-anatomischer Diagnostik (3. Auflage 1884, p. 407 ff.) wird über sie folgendes ausgesagt:

„Man findet zuweilen im Rectum den dysenterischen sehr ähnliche Veränderungen, welche nach und durch Application von Klystieren mit sehr reizenden Stoffen, z. B. Essig entstanden sind. Es sind dann die Faltenhöhen entweder mit Substanzverlusten versehen oder mit einer grauen, verschorft erscheinenden Schleimhaut bedeckt, deren Umgebung sehr stark geröthet und geschwollen ist. Die Begrenzung einer solchen Affection auf eine kleine Strecke und das Freisein des übrigen Darms wird stets den Verdacht einer chemischen Ursache erregen müssen.

Ebenfalls den Verdacht auf künstliche Entstehung müssen alle in der Nähe des Anus liegenden besonders längs verlaufenden, mitten in sonst normaler Schleimhaut gelegenen Wunden und Geschwüre erregen, die in der Regel Verletzungen mittelst der Spitze von Clystierspritzen ihre Entstehung verdanken."

Wie aus dem Bisherigen sich ergibt, kann die Litteratur über die clysmatischen Veränderungen des Mastdarms keineswegs eine reiche oder gar erschöpfende genannt werden. [1])

[1]) Anmerkung: Mit Bezug auf nicht penetrirende clysmatische Substanzverluste sind wohl einige speciellere Litteraturangaben hier am Platze, die darthun mögen, dass unbestimmte Angaben über hiehergehörige Befunde schon bei einzelnen ältern Autoren anzutreffen sind.

Albers z. B. gibt an (Erläuterungen zu dem Atlas der pathologischen Anatomie, 1847—57, IV, 1, p. 372), das von ihm sogenannte „einfache" Geschwür des Rectums, welches er zwar in seinem Atlas nicht abbildet, komme zuweilen nach Verletzungen vor.

Cruveilhier macht in seinem Traité d'anatomie pathologique 1852, II. p. 630 darauf aufmerksam, dass die Rectalfisteln oft in Folge einer „Contusion" entstehen, die durch die metallene Clystierspritze auf die Mastdarmwand eingewirkt hat.

Engel (Pathologische Anatomie 1856, p. 599 und 603) erwähnt Geschwüre, am Ausgang des Mastdarms, von meist unregelmässiger Form mit unebener, höckeriger Basis und eben solchen Rändern und meistens mit dem Charakter der Unterminirung.

Esmarch (loc. citat. p. 81) führt geschwürige Substanzverluste an, über deren Entstehung nichts zu ermitteln sei, und die zu Perforation des Darms führen könnten, sogenannte „perforirende Geschwüre des Mastdarms." Beim Mangel einer bestimmten Aetiologie kann man an traumatischen, resp. clysmatischen Ursprung dieser Ulcerationen denken.

Die anatomischen Beschreibungen derselben sind kurz und theilweise einander widersprechend; Abbildungen fehlen gänzlich. — Aus diesen Gründen habe ich versucht, diesem Gegenstand an der Hand einiger Präparate der Basler pathologischen Anstalt näher zu treten.

Meinem verehrten Lehrer, Herrn Prof. M. Roth spreche ich für die Ueberlassung derselben, sowie für die mannigfache Beihilfe bei dieser Arbeit meinen Dank aus.

Anatomische Untersuchungen.

Im Folgenden gebe ich die Resultate meiner Untersuchungen möglichst genau wieder. Zunächst werde ich drei Fälle von vollständiger Mastdarmperforation beschreiben und an sie einige Beobachtungen von nicht penetrirenden Verletzungen anschliessen.

Die Präparate, die zu meinen Untersuchungen dienten, sind sämmtlich längere Zeit in Spiritus aufbewahrt gewesen.

Fall I. (Sect. 264, 1883.)

Hiezu Fig. I.

Perforation und Geschwüre des Rectums. Paraproctitis phlegmonosa.

C. G., 22 Jahre alt, Metzger von Hägenheim, Elsass, wurde laut Jahresbericht der chirurgischen Abtheilung des Spitals Basel, 1883, p. 107, 3 Wochen vor seinem Tode bei der Application von Clysmen im Rectum verletzt. „Es sollen dabei mehrere Clysmata in das perirectale Zellgewebe

---

Das nicht perforirende ulcus clysmaticum scheint dieser Autor nicht zu kennen.

Ebenso wenig ist dasselbe Kelsey bekannt, der in einer kleinen Monographie „A study of the nonmalignant ulcerations of the rectum and anus“ (American journal of the medical science, April 1885, p. 415) die rectalen und analen Geschwüre beschreibt.

In den neuern Werken über pathologische Anatomie und Chirurgie, sowie in den Monographien über Krankheiten des Mastdarms fehlt, wie bereits erwähnt, jede Andeutung hierüber.

Orth, der (siehe den Haupttext) in seiner pathologisch-anatomischen Diagnostik auf nicht penetrirende clysmatische Mastdarmverletzungen zu sprechen kommt, erwähnt dieselben in seiner speciellen pathologischen Anatomie, 3. Lieferung 1887, nicht mehr.

injicirt worden sein. Seitdem hohes Fieber und starke Schmerzen. Beim Spitaleintritt entleeren sich aus dem After braune, stinkende Gewebsfetzen und Eiter neben Faecalmassen. Die ganze Gegend um den After ist stark geschwellt und geröthet; auf der linken Seite deutliche Fluctuation. Im Rectum unmittelbar über der Analöffnung ein rundliches, für einen Finger durchgängiges Loch, aus dem sich bräunliche, jauchige Flüssigkeit entleert. Die Abscesse werden weit gespalten, die Höhlen irrigirt. Trotzdem gelingt es nicht, der fortschreitenden Phlegmone Einhalt zu thun. Patient stirbt am Collaps nach 10 Tagen."

Klinische Diagnose: Zerreissung des Rectums durch schlecht applicirte Clysmen, perirectale Abscesse.

Pathologisch-anatomische Diagnose: Perforation und Geschwüre des Mastdarms. Paraproctitis phlegmonosa. Phlegmone retroperitonealis. — Oesophagitis corrosiva. Ulcera ventriculi. Pneumonia hypostatica. Fettdegeneration des Herzens.

Auszug aus dem Sectionsprotocoll: Zellgewebe vor der Lendenwirbelsäule und in der Nachbarschaft der linken Niere eitrig infiltrirt. — Schleimhaut des colon und der eröffneten Dünndarmschlingen blass, ohne Geschwüre. — S. Romanum auf der fossa iliaca. Rectum am Sacrum fest adhaerent. — Plica vesicorectalis schiefrig. Prostata klein.

An der Stelle des Anus eine elliptische, hühnereigrosse Oeffnung mit aufgeworfenen, sehr stark gerötheten, z. Th. missfarbigen Rändern, welche in eine umfängliche, mit Tampons gefüllte Höhle führt. Zellgewebe hinter dem oberen Theil des Rectums missfarbig. Der untere Theil des letztern ist am hintern und seitlichen Umfang von Eiter umspült. Die Rectalhöhle selbst communicirt durch einen taubeneigrossen Defect der hintern Wand mit diesem Abscess.

Untersuchung des Spirituspräparats: (Vgl. Fig. I.) An dem, wie gewöhnlich, von hinten her eröffneten Mastdarm ist in der untern Partie bloss noch eine 2—3 cm. breite Brücke normaler Schleimhaut erhalten. Nach links sowohl als nach rechts ist dieselbe von zwei der vordern Rectalwand angehörigen 2—4,5 cm. hohen und 1,5—3 cm. breiten Geschwüren a und c begrenzt, welche, wenn man das Rectum wieder zusammenlegt, eine einzige Ulcerationsfläche darstellen, in deren Mitte sich der im Sectionsprotocoll erwähnte Defect der hintern Mastdarmwand befindet. Die Ränder desselben zeigten im frischen Zustand geschwürige Beschaffenheit, wurden aber vor der Aufbewahrung des Präparats gerade geschnitten und auf der Zeichnung so dargestellt. — 1,5 cm. über der rechts gelegenen Geschwürhälfte a findet sich an der vordern Mastdarmwand ein erbsengrosses Geschwür b, das mitten in normaler Schleimhaut gelegen ist und mit der Ulcerationsfläche a c in keinem Zusammenhang steht. — Rechts oben auf der Geschwürsfläche a besteht eine von unterminirter Schleimhaut bedeckte 0,4 cm. lange, auf der Abbildung nicht sichtbare, aber durch den Buchstaben d angedeutete linsengrosse Per-

foration der Darmwand, welche direct in das retroperitoneale Bindegewebe führt.

Der Grund sämmtlicher Geschwüre ist vollständig gereinigt; man erkennt darin schon von blossem Auge die quergestreifte Muscularis. Die Geschwürsränder sind überall von stark unterminirter Schleimhaut gebildet.

Vom rechten Seitenrand der Geschwürsfläche c aus kann an einer Stelle die Sonde 2 cm. unter der normalen Mucosa hinweg bis nahe an das vorhin erwähnte, kleine Geschwür b vorgeschoben werden.

Microscopische Untersuchung: Dieselbe ergibt, dass die Geschwüre nicht ganz bis auf die Ringmusculatur reichen: ihr Grund wird vielmehr von einer 0,16—0,2 mm. dicken Bindegewebslage, einem Rest der Submucosa gebildet, der, wie auch die septa zwischen den unmittelbar darunter liegenden Muskelbündeln und die Submucosa der benachbarten normalen Partien, eine mässige Rundzelleninfiltration zeigt. Die Muskelfasern selbst sind unverändert. Die Schleimhaut am Rande der Geschwüre lässt die Drüsenschläuche und ihre Epithelien deutlich erkennen.

In den Resten der Submucosa des Geschwürsgrundes, sowie in derjenigen der Umgebung finden sich neben Rundzellen von 5—6 μ auch grössere, ovoide und elliptische Zellen von 10—12 μ Längsdurchmesser. Sie sind durch die ganze Submucosa zerstreut, aber weniger in Gruppen, als vereinzelt in kleinen Abständen von einander gelagert. Bei Tinctionen mit basischen Anilinfarbstoffen bleibt ihr Kern blass oder nimmt höchstens einen leichten Ton an, während das Zellenprotoplasma intensiv gefärbt wird. Diese Gebilde entsprechen somit in ihrem Verhalten den Ehrlich'schen Mastzellen, deren Vorkommen in der normalen, wie auch in der Submucosa des Geschwürsgrundes, nach der Auffassung dieses Autors keine pathologische Bedeutung beizumessen ist.

Im retroperitonealen Bindegewebe lassen sich zahlreiche Eiterkörperchen nachweisen, ausserdem finden sich hier neben wohlerhaltenen auch in Rückbildung begriffene Fettzellen. Letztere erscheinen theils kugelig, theils sternförmig und enthalten an vielen Stellen feinkörniges Fett; ihr Kern ist meistens nicht mehr sichtbar.

Im vorliegenden Fall finden sich 1) eine complette Perforation der hintern Mastdarmwand, die eine phlegmonöse Paraproctitis zur Folge gehabt hat; 2) ein diese Stelle ringförmig umgebender umfänglicher Substanzverlust der innern Darmwandschichten a c; 3) ein kleineres, nur bis auf die Muscularis reichendes Geschwür b. Der clysmatische Ursprung dieser Befunde ist durch die Krankengeschichte, laut welcher mehrfach Clysmen applicirt wurden, festgestellt. Die zuerst genannte Veränderung ist jedenfalls durch sofortige Perforation

mittelst der Clystierspritze zu Stande gekommen. Wie man sich die Genese der beiden Ulcerationen zu denken habe, soll später (p. 29 ff.) an der Hand von weiterem Material auseinandergesetzt werden.

Fall II. (Sect. 28, 1882.)

Perforation des Rectums. Totalnecrose der Mastdarmwand. Paraproctitis phlegmonosa.

U. F. 69 Jahre alt, Pfründner von Marbach, Luzern.

Die Krankengeschichte ergibt, dass der Verstorbene am 6. und am 11. Januar je ein Clysma bekommen hatte. Tod am 29. Januar.

Klinische Diagnose: Marasmus senilis. — Lungenhypostasen.

Pathologisch-anatomische Diagnose: Perforation und Totalnecrose der Mastdarmwand. Paraproctitis phlegmonosa. — Bronchitis. Emphysem. — Prostatahypertrophie.

Auszug aus dem Sectionsprotocoll: Im Ileum blasse, im Coecum und Colon graugelbe Schleimhaut. Nirgends Geschwüre. Prostata in allen Theilen vergrössert; hinterer Lappen bohnengross, vorspringend.

Das Rectum ist mit Ausnahme des linken, vordern Umfangs überall in einen jauchigen Abscess gelagert. Nach vorn zu, gegen die Prostata, ist die Abscesswand glatt und geröthet, in den hintern Partien rauh und missfarbig. Obere Hälfte des Rectums ohne Geschwüre, mit einer 5centimesstückgrossen, flachen Narbe.

Untersuchung des Spirituspräparats: 3 cm. über dem Anus ist die Mastdarmwand zu $^3/_4$ ihrer Peripherie, nämlich an ihrem vordern, hintern und rechten Umfang, in ihrer ganzen Dicke in eine etwa handtellergrosse, matsche, grauweisse Gewebsmasse umgewandelt, welche allseitig continuirlich mit der normalen Rectalwand zusammenhängt und nur links vorn, gegen die nicht veränderte linke Seitenwand des Mastdarmes zu, an zwei Stellen durchbrochen ist. Die Perforationen sind je 2frankenstückgross und durch eine 0,5 cm. breite Brücke necrotischen Gewebes von einander getrennt. Sie führen in die im Sectionsprotocoll erwähnte Abscesshöhle, deren Wand sulzig, oedematös erscheint und einen gelblichen, eiterartigen Belag zeigt.

Microscopische Untersuchung: In den obern Schichten der grauweissen Partie lässt sich besonders auf Flachschnitten ein regelmässiges Maschenwerk nachweisen, das den Drüsensepta der Schleimhaut entspricht, dessen Lücken aber keine Epithelien mehr enthalten. Unmittelbar darunter liegt lockeres Bindegewebe. Glatte Muskelfasern lassen sich, bündelweise gruppirt, nur noch in den peripheren Abschnitten der necrotischen Partie nachweisen. Die ganze Dicke der letztern ist durchsetzt von reichlichen Bacteriencolonien, Fetttröpfchen, Leucinkugeln, Tripelphosphat-

und Margarinerystallen, sowie Cholestearintafeln. Versucht man Schnitte derselben mit Carmin, Haematoxylin oder Gentianaviolett zu färben, so gelingt es nur das Cokkenmaterial deutlicher zu machen und einzelne Bindegewebsbündel schwach zu tingiren: feinere Structurverhältnisse treten dadurch nicht zu Tage. — Die Submucosa der angrenzenden, erhaltenen Schleimhaut zeigt Rundzelleninfiltration.

Die vordere Wand des Beckenabscesses besteht aus Bindegewebsbündeln, in welchen neben Eiterkörperchen auch z. Th. blutkörperchenhaltige Gefässe von 0,015—0.02 mm. Durchmesser nachzuweisen sind. In den hinteren Partien zeigt das retroperitoneale Bindegewebe die gleichen Verhältnisse wie im Fall I.

Der beschriebene Befund ergibt eine doppelte Perforation des Rectums, die, wie im vorhergehenden Fall, zu einer phlegmonösen Paraproctitis geführt hat. Am clysmatischen Ursprung der Verletzungen darf nach den Angaben der Krankengeschichte nicht gezweifelt werden. Die doppelte Perforation erklärt sich leicht durch die zweimalige Application von Clystieren.

In der Umgebung der Durchbruchsstelle ist der Mastdarm in seiner ganzen Dicke und zu $^3/_4$ seiner Peripherie in eine handtellergrosse, necrotische Masse verwandelt, deren Vorhandensein auf den grossen Beckenabscess zurückzuführen ist, und welche, wie die Infiltration der benachbarten Submucosa beweist, in beginnender Demarcation begriffen erscheint.

Fall III. (Sect. 196, 1885.)

Hiezu Fig. II.

Perforation des Rectums. Paraproctitis phlegmonosa. Necrose und Geschwürsbildung der Mastdarmschleimhaut.

J. R., 45 Jahre alt, Melker, Luzern.

Klinische Diagnose: Postepileptischer Stupor.

Pathologisch-anatomische Diagnose: Allgemeine acute Miliartuberculose. — Perforation des Rectums. Paraproctitis phlegmonosa. Necrose und Geschwürsbildung der Mastdarmschleimhaut.

Auszug aus dem Sectionsprotocoll: Im Jejunum, Ileum und Colon keine Geschwüre. Zellgewebe vor der Harnblase œdematös. Zwischen Harnblase und Rectum fühlt man eine teigige Anschwellung, welche aus einem eitrig infiltriten und z. Th. œdematösen Zellgewebe besteht. — In

den Samenbläschen findet sich viel eiterartige Flüssigkeit. Schleimhaut derselben blassröthlich.

Untersuchung des Spirituspräparats: (Vgl. hiezu Fig. II.) An der vordern Mastdarmwand, 1,5 cm. über dem Anus, finden sich zwei durch eine 0,8 cm. breite Schleimhautbrücke von einander getrennte, graubraune, weiche, leicht eingesunkene Stellen. Die rechts gelegene a, 1,5—2,5 cm. lang und 0,5—1,5 cm. breit, ist leicht gewulstet und höckerig. Nach rechts hin setzt sie sich scharf ab, im Uebrigen sind ihre Grenzen etwas verwaschen. Beim Einschneiden dieser Stelle zeigt sich, dass die graubraune Verfärbung sich auf die Schleimhaut beschränkt. Ihre Umgebung erscheint macroscopisch nicht verändert.

Die mehr links gelegene, 1 cm. lange und ebenso breite Stelle b ist etwas eingezogen und vertieft. Die Begrenzung ist überall ziemlich scharf, besonders nach links hin, wo diese Partie durch eine zarte, 2 mm. breite Rinne gegen die normale Schleimhaut abgesetzt ist.

Im obern linken Winkel derselben findet sich eine hanfkorngrosse Oeffnung c, welche von unten und innen nach oben und aussen in einen 1 cm. langen, fistulösen Canal führt. Im untern rechten Winkel besteht eine ebenso grosse Oeffnung d, durch welche die Sonde unter der braunen Stelle hinweg, 2 cm. weit schräg nach oben und aussen kann vorgeschoben werden. Schneidet man diese Fistelgänge sorgfältig bis auf ihren Grund auf, so gelangt man in ein ödematöses, gelbliches Bindegewebe, welches sich als das periproctale Zellgewebe erweist. Die Seitenwand der Fisteln ist rauh und wird von den verschiedenen Mastdarmschichten gebildet.

1 cm. oberhalb der zuerst erwähnten Oeffnung c, mitten in intacter Schleimhaut, findet sich ein etwa hanfkorngrosses, bis auf die Submucosa reichendes, flaches Grübchen e, dessen Ränder theilweise unterminirt sind, und das mit den beschriebenen Veränderungen in keinem Zusammenhang steht.

Beim Einschneiden der plica rectovesicalis gelangt man zwischen Rectum und Blase auf infiltrirtes, gelblich opakes Zellgewebe, aus welchem sich auf Druck trübe Flüssigkeit entleert. Die gleiche Infiltration erstreckt sich beiderseits, besonders aber rechts am seitlichen Umfang des Rectums, retroperitoneal nach aufwärts, bis 4 cm. oberhalb der erwähnten Peritonealfalte.

Microscopische Untersuchung: Senkrechte Schnitte durch die braun verfärbten Stellen ergeben erhebliche Veränderungen der Mucosa. An den Drüsen derselben verhalten sich die Fundi und die obern Abschnitte verschieden. In der Höhe der letztern erkennt man noch die membranæ propriæ, sowie das interglanduläre, von elastischen Fasern durchzogene Bindegewebe. Die Drüsenlumina haben hier ihr Epithel vollständig eingebüsst und sind mit einer feinkörnigen, von zahlreichen Bacterienfäden durchsetzten Detritusmasse vollgestopft. Die Fundi sind besser erhalten. Aber auch hier fehlt normal angeordnetes Epithel. Das Lumen ist viel-

mehr ausgefüllt von 0,025 bis 0,03 mm. breiten, körnigen, chagrinirten, wie Zoogloeahaufen aussehenden Ballen. Bei Behandlung mit Anilinfarbstoffen treten in ihnen elliptische Kerne von 2,5—3,5 μ Durchmesser hervor. Kalilauge und Essigsäure lösen die körnige Substanz auf. Sie besteht somit nicht aus Schizomyceten, wie es den Anschein hatte, sondern entspricht erheblich geschwollenen, trüben, körnigen Epithelzellen.

Die Submucosa ist an diesen Stellen von spärlichen Rund- und zahlreichen Mastzellen durchsetzt. Der Grund und die Wand der Fistelgänge, sowie das periproctale Bindegewebe enthalten reichlich Eiterkörperchen. Letzteres ausserdem, wie in den beiden vorhergehenden Fällen, in Rückbildung begriffene Fettzellen.

Der Grund des Geschwürs e besteht aus eitrig infiltrirtem, lockern Bindegewebe. In der Umgebung dieser Ulceration finden sich in der Submucosa Rund- und Mastzellen.

Die Veränderungen in diesem Falle, deren clysmatischer Ursprung zwar anamnestisch nicht gesichert ist, [1]) aber durch Sitz und Beschaffenheit derselben bewiesen wird, sind verschiedener Art. Es liegen vor: 1) Zwei Perforationen des Rectums, c und d, welche trichterförmig die Mastdarmwand durchsetzen, also ein ähnliches Verhalten zeigen, wie ein Theil der von Köster geschilderten Befunde. Auch hier wie im Fall 1 und 2 hat sich an sie eine phlegmonöse Paraproctitis angeschlossen. 2) Eine Necrosirung der zwischen den beiden Perforationsstellen gelegenen Schleimhautpartie b. 3) Eine von letzterer unabhängige grössere necrotische Schleimhautpartie a. 4) Ein flaches Geschwür e.

Die Perforationen schliessen sich an die schon beschriebenen Fälle an. Das Geschwür e hat einige Aehnlichkeit mit dem Geschwür b im Falle I. Die beiden necrotischen Partien a und b sind meiner Ansicht nach durch mechanische Insultirung der Schleimhaut bei der Clystierapplication zu Stande gekommen. Genaueres über sie folgt weiter unten. (Vgl. p. 29 ff.)

Fall IV. (Sect. 26, 1872.)

Hiezu Fig. III.

Clysmatische Geschwüre des Rectums.

M. S., 22 Jahre alt, Fabrikarbeiterin, von Affoltern, Zürich.

[1]) Anmerkung: Der Verstorbene stand nur drei Tage in ärztlicher Beobachtung.

Klinische Diagnose: Typhus abdominalis. — Endometritis. Abort vor 8 Tagen.

Pathologisch-anatomische Diagnose: Typhus abdominalis des Ileum und Colon ascendens. — Placentarretention. Endometritis septica. — Ulcera clysmatica recti.

Auszug aus dem Sectionsprotocoll: Colon ascendens und Ileum mit wenigen, unregelmässigen, gereinigten Geschwüren. — Colon transversum und descendens, sowie S. Romanum mit bald blasser, bald röthlicher Schleimhaut, frei von Substanzverlusten. Rectum mit blasser, wenig gewulsteter Schleimhaut.

Beschreibung des Spirituspräparats. (Vgl. Fig. III.) 1,5 cm. über dem Anus, an der vordern Wand des Rectums, finden sich 3 Geschwüre. Die zwei rechts gelegenen bilden nach oben hin die directe Fortsetzung der Sinus Morgagni. Das am meisten rechts gelegene a ist halbmondförmig, das mittlere b unregelmässig viereckig, das linksgelegene c oval, etwa mandelgross. Die Höhe beträgt für a 1 cm., für b 1,75 cm. und für c 1,5 cm., die Breite für a 3 mm., für b 1,4 bis 1,8 cm und für c 1 cm. Zwischen a und b befindet sich eine 0,5 cm. breite Schleimhautbrücke d, welche an der Submucosa überall festhaftet; b und c sind von einander getrennt durch die 1,4 cm. messende Schleimhautbrücke e, welche vollständig unterminirt ist, so dass unter ihr die beiden Geschwüre breit miteinander zusammenhängen. Der Grund der Ulcerationen wird, wie schon macroscopisch erkennbar ist, von der Quermusculatur der Darmwand gebildet und erscheint dem blossen Auge vollständig gereinigt. — Die umgebende Schleimhaut ist wenig verdickt, die Follikel nirgends sichtbar. — Die Aussenseite des Rectums, ebenso wie das paraproctale Bindegewebe zeigen keinerlei Veränderung.

Microscopische Untersuchung: Der Grund der Geschwüre wird fast überall von der Ringmusculatur gebildet; nur im Geschwür b ist gegen das Centrum zu sogar die Längsmusculatur freigelegt. An den glatten Muskelfasern selbst nimmt man keine Veränderung wahr. Hingegen sind die intermusculären Septa bis in die tiefern Schichten von Rundzellen infiltrirt.

Im Geschwürsgrund erkennt man an vereinzelten Stellen 0,12 bis 0,2 mm. breite Reste eines feinen regelmässigen Maschenwerks, das 9 bis 11 μ messende, homogene Schollen einschliesst. Diese letzteren zeigen keinen auffallenden Glanz, färben sich mit Jod zwar gelb, mit Picrocarmin und Eosin aber nicht besonders intensiv, geben somit die Reactionen der hyalinen Substanz nicht. (Vgl. p. 15.) — Die Gefässe des Geschwürsgrundes und der Umgebung sind sämmtlich durchgängig und nicht pathologisch verändert. — Die an das Geschwür angrenzende Schleimhaut ist normal, dagegen die Submucosa am Rand der Ulcerationen kleinzellig infiltrirt. — Im pararectalen Bindegewebe nichts Besonderes.

Die Anamnese ergibt auch bei dieser Beobachtung keine

Anhaltspunkte für den clysmatischen Ursprung der vorgefundenen Veränderungen. Trotzdem halte ich denselben wegen des Sitzes und der Form der Geschwüre für gesichert. Man könnte einzig den Einwurf machen, dass es sich um typhöse Geschwüre handle. Derselbe wird aber dadurch hinfällig, dass in diesem Falle solche vom Colon ascendens an abwärts nicht mehr vorkamen, dass dieselben, wenn man sie im Dickdarm antrifft, multipel auftreten, flach sind, gewöhnlich nur in die Submucosa greifen und hier nicht confluiren, wie die beschriebenen Geschwüre b und c. — Application von Clysmen im Verlauf eines Typhus ist zudem nichts Ungewöhnliches. (Vgl. Fall 13, p. 23.)

Entsprechend den drei Ulcerationen muss man hier dreimalige Insultirungen des Rectums annehmen. Zu einer vollständigen Durchstossung der Darmwand kam es dabei nicht; es fehlen sowohl Fistelgänge als auch Veränderungen im Beckenbindegewebe.

Die necrotischen Gewebstheile im Geschwürsgrund, die sich microscopisch nachweisen lassen, dürften als Reste einer diphtheritischen Schicht aufzufassen sein.

Fall V. (Sect. 42, 1883.)

Hiezu Fig. IV.

Clysmatisches Geschwür des Rectums.

M. St., 19 Jahre alt, Magd aus Luzern.

Laut Krankengeschichte wurden der Verstorbenen am 6. Februar ein gewöhnliches und am 12. ein grosses Clystier mit 4% Borsäurelösung applicirt. Tod am 19. Februar.

Klinische Diagnose: Jauchige Otitis interna. Pachymeningitis acuta. Sinusthrombose. Bacteriensepticaemie. — Enteritis.

Pathologisch-anatomische Diagnose: Otitis media sinistra. Thrombophlebitis sinus transversi sinistri et venae jugularis communis sinistrae. Phlegmone colli. — Enteritis catarrhalis. — Ulcus clysmaticum recti.

Auszug aus dem Sectionsprotocoll: Im untern Abschnitt des Ileum bräunliche Flüssigkeit. Ebensolche reichlich im Colon. Schleimhaut des Ileum succulent, röthlich. Peyer'sche Plaques wenig vergrössert. Schleimhaut des Colon geschwollen und geröthet, mit punktförmigen Ecchymosen besetzt. Nirgends Geschwüre.

Beschreibung des Spirituspräparats. (Vgl. Fig. IV.)

Unmittelbar über dem Anus befindet sich ein unregelmässig geformtes, nahezu gürtelförmiges Geschwür a, das nur eine schmale Partie der hintern Mastdarmwand frei lässt. In den seitlichen Partien beträgt seine Höhe 2,5—3,5 cm., an der vordern Wand steigt sie bis zu 5,5 cm. Unmittelbar über dem Anus besitzt es eine Breite von 5,5 cm., weiter oben, wo es unregelmässig zackig endet, eine solche von 2,5—3,5 cm. Im untern Abschnitt ist demselben ein theils festhaftender, theils frei beweglicher, flacher necrotischer Gewebsfetzen b aufgelagert. Derselbe ist etwas rauh, von schmutzig grauweisser Farbe, weich und erscheint schon von blossem Auge an einzelnen Stellen fein porös, ähnlich der normalen Mastdarmschleimhaut.

Der Geschwürsgrund ist von einem graulichen, derben Gewebe gebildet, welches an den Rändern fest mit der normalen Mucosa zusammenhängt. Letztere ist nirgends unterminirt. Da und dort sitzen der Geschwürsbasis stecknadelkopfgrosse, weissliche Flocken auf. — Die Dicke der Mastdarmwand in der Höhe der Ulceration beträgt mit Einschluss einer periproctalen Fettschicht 7—8 mm. — In der Umgebung des Rectums finden sich keine Veränderungen.

Microscopische Untersuchung: Das locker aufsitzende Gewebsstück b zeigt neben reichlichen Bacteriencolonien die gewöhnlichen Producte des gangränösen Zerfalls, wie Fetttröpfchen, Leucinkugeln, Cholestearintafeln, Tripelphosphat-, Tyrosin- und Margarincrystalle. — Auf Flachschnitten lässt sich an einzelnen Stellen noch deutlich das Fächerwerk der Drüsensepta nachweisen.

Senkrechte Schnitte durch das Geschwür selbst ergeben, dass dessen Grund zum grössten Theil von der Submucosa gebildet ist. Dieselbe ist bedeutend verdickt (0,8—1,0 mm.) durch 0,04—0,06 mm. breite Bündel sclerotischen Bindegewebs, das spindelförmige 11—14 μ lange Zellen (Fibroblasten Ziegler's) enthält. In dieser Schicht finden sich ausserdem, neben zahlreichen Mastzellen, theils mehr vereinzelte, theils dichter stehende Rundzellen.

Auf der Submucosa sitzen an verschiedenen Stellen — den weisslichen, schon macroscopisch sichtbaren Gewebstheilchen entsprechend — 0,2—0,3 mm. breite Bildungen auf. Sie bestehen aus einem bald feinern, bald gröbern Maschenwerk, in welchem sich 9—11 μ messende Schollen eingelagert finden. Zellen und Kerne sind darin auch durch Färbung nicht mehr deutlich zu machen: nur hie und da treten die Contouren der Lieberkühn'schen Drüsen hervor. — Das Ganze besitzt einen gleichmässigen starken Glanz. Die Maschen sowohl, wie die darin enthaltenen Schollen werden durch Eosin und Picrocarmin sehr intensiv, auf Jodzusatz einfach gelb gefärbt.

Die beschriebene Structur hat grosse Aehnlichkeit mit derjenigen einer diphtheritischen Membran, und die angegebenen

Reactionen stimmen mit dem Hyalin von Recklinghausens.

Letztere Substanz ist aber nicht nur in diesen Gewebsresten nachweisbar, auch in den obersten Schichten des Geschwürsgrunds finden sich im Bindegewebe, bald längliche, bald rundliche, schollenartige 12—20 μ messende Bildungen, die sich chemisch und physicalisch wie Hyalin verhalten.

Die Gefässe des Geschwürsgrundes sind vollständig intact, einzelne davon mit Blutkörperchen gefüllt.

Nach den Angaben der Krankengeschichte kann der clysmatische Ursprung des Mastdarmgeschwürs in diesem Fall nicht bestritten werden. Dasselbe liefert ein ferneres Beispiel eines nicht penetrirenden Substanzverlustes, welcher, seiner Entwicklung nach, die Mitte hält zwischen Fall 3 und 4; hier ist die necrotische Schleimhaut zum grössten Theil schon abgelöst, während im Fall 3 sie überall noch festsitzt und im Fall 4 gereinigte Geschwürsflächen vorliegen. — Ich möchte diesmal annehmen, dass, ähnlich wie im Fall 3, eine durch den Clystierapparat bewirkte, mechanische Quetschung zur Necrobiose der Schleimhaut geführt habe, welche secundär zu einer submucösen Phlegmone Veranlassung gab. (Vide p. 30 und 31.)

Fall VI. (Sect. 215, 1884.)

Hiezu Fig. V und VI.

Clysmatische Necrose der Mastdarmschleimhaut.

W. S., 19 Jahre alt, Fabrikarbeiter, von Heuschried, Baden.

Durch specielle Nachforschungen wurde festgestellt, dass der Verstorbene 9 Tage ante mortem ein Clystier erhalten hatte.

Klinische Diagnose: Phthisis pulmonum. Pyopneumothorax sinister.

Pathologisch-anatomische Diagnose: Phthisis pulmonum et laryngis. Pyopneumothorax sinister. — Enteritis follicularis. — Clysmatische Necrose der Mastdarmschleimhaut.

Auszug aus dem Sectionsprotocoll: Beide Nieren wenig vergrössert. Kapsel beiderseits leicht adhärent. Oberfläche glatt. Durchschnitt durch beide Substanzen röthlich. Nierenbecken beiderseits blass. — Sowohl im Dünn- als im Dickdarm vereinzelte Follicular geschwüre. — Prostata klein.

Schleimhaut des Rectums mit zähem Schleim bedeckt, succulent, etwas geröthet.

Beschreibung des Spirituspräparats. (Vgl. Fig. V.)

An der vordern Wand des Rectums, 7 cm. über dem Anus, findet sich eine erbsengrosse, hellbraune Stelle a, welche gegenüber der Umgebung ganz wenig vertieft erscheint. Da, wo dieselbe mit einer ziemlich scharfen Contour gegen die normale Schleimhaut sich abgrenzt, zeigt sie eine millimeterbreite, mehr hellgelbe Zone. Das perirectale Bindegewebe ohne Besonderheiten.

Microscopischer Befund. (Vgl. hiezu Fig. VI.) Macht man durch den erwähnten, gelben Fleck senkrechte Schnitte, so ergibt sich, dass die ihm zu Grunde liegende Veränderung nicht gleichmässig, sondern in Form eines Kreissegmentes in die Tiefe greift. Ihr tiefster central gelegener Punkt reicht bis zum untern Drittheil der Lieberkühn'schen Drüsenschläuche. Letztere Partie ist davon frei. Von da an steigt ihre Grenze langsam in einer flachen, halbmondförmigen Linie gegen die Schleimhautoberfläche an. Der pathologisch veränderte Theil zerfällt deutlich in drei Zonen, die ich ihrer hauptsächlichsten Erscheinungsweise nach als Schleimzone, als diphtheroide Zone und als Zone der Verkalkung und hyalinen Entartung bezeichnen möchte.

Die Schleimzone a, 13—14 μ breit, zieht gleichmässig an der Oberfläche hin und ist über den normalen Partien, wenn auch in geringerer Breite, ebenfalls vorhanden. Man erkennt in ihr eingestreute, rundliche, 3—4 μ messende Kerne und einzelne deutlicher hervortretende, fadenartige Längsstreifen. An ungefärbten Präparaten erscheint sie etwas transparenter als die tiefer gelegenen Schichten. Zusatz von destillirtem Wasser bringt an ihr keine Veränderung hervor. (Das Präparat wurde längere Zeit vor der Untersuchung in Spiritus aufbewahrt!) Durch Hæmatoxylin wird sie intensiv blau gefärbt, mit Carmin nimmt sie nur einen leicht röthlichen Ton an.

Da sie auch über normalen Partien vorkommt, ist ihr wohl keine besondere Bedeutung beizumessen. Ihre grössere Breite über der pathologischen Stelle erklärt sich durch den Umstand, dass der Darmschleim hier leichter und länger haften blieb.

Auf diese Schicht folgt die 0,1—0,14 mm. breite diphtheroide Zone b, so genannt, weil sie ein aus feinen Balken gebildetes Netzwerk darstellt, ähnlich demjenigen diphtheritischer Membranen. Drüsenreste sind in ihr nicht mehr nachweisbar, hingegen erblickt man hie und da einen Bindegewebszug und besonders deutlich etwa 0,02 mm. breite Gefässe, welche theilweise noch mit Blutkörperchen gefüllt sind. Sie enthält ausserdem zahlreiche, 3—5 μ messende, gut tingirbare, rundliche Kerne. Sie selbst färbt sich mit Carmin fast gar nicht, mit Hæmatoxylin und den Anilinfarbstoffen etwas besser, aber doch nicht sehr intensiv. Sie geht mit wenig scharfen Grenzen in die dritte, 0,16 mm. breite Schicht, diejenige der Verkalkung und des Hyalins (c), über.

In dieser nämlich finden sich in einer halbkreisförmigen, beidseits

gegen die Schleimhautoberfläche ansteigenden Zone neben einander eine mattglänzende, homogene, stark lichtbrechende Substanz und ganz schwarzes, undurchsichtiges Material. Die erstere wird durch Picrocarmin und Eosin, weniger durch Hæmatoxylin sehr intensiv, durch Jod einfach gelb gefärbt, entspricht also dem Hyalin von Recklinghausens. — Die schwarzen, undurchsichtigen Massen hingegen verschwinden, wenn man Salz- oder Essigsäure zusetzt, nachdem Gasblasen in mässiger Anzahl entwichen sind. Sie bestehen somit aus kohlensaurem, resp. phosphorsaurem Kalk.

Die hyalinen Bildungen stellen bald rundliche, 12—15 μ messende Schollen, bald längliche, 14—20 μ breite, theils vertical, theils schräg und horizontal verlaufende, oft gewundene Figuren dar, welche nirgends frei in dem Gewebe liegen, sondern sämmtlich von Verkalkungen umgeben sind. Letztere bilden um das Hyalin zunächst einen feinen schwarzen Contour, an den sich meistens, aber nicht durchgehends, dichtere Kalkanhäufungen, welche diffus in die Nachbarschaft eingreifen, anschliessen.

Viele der rundlichen hyalinen Schollen zeigen bei genauerer Betrachtung ein feines, spaltförmiges Lumen, das an den länglichen Bildungen fehlt. Hingegen kann für letztere der directe Uebergang in blutkörperchenhaltige Röhren nachgewiesen werden, ein Befund, aus dem geschlossen werden darf, dass diese Bildungen zum grossen Theil Blutgefässe darstellen, deren Wand verkalkte, und deren Inhalt der beschriebenen Degeneration anheimfiel; mit andern Worten, es liegen hier hyaline Thrombosen vor, welche das Lumen theils bedeutend verengern, theils vollständig obliteriren.

Gegen die diphtheroide Schicht sind an einzelnen Präparaten die in hyaline Massen eingelagerten und damit ausgefüllten Contouren der ehemaligen Lieberkühn'schen Drüsen deutlich erkennbar.

Zwischen den als Gefässe gedeuteten Bildungen ziehen bandartige, am Rande nicht verkalkte, 7—9 μ breite, hyaline Streifen hin, welche wohl als zwischen den erstern gelegenes, entartetes Bindegewebe zu betrachten sind.

An den nicht entkalkten Präparaten betrifft somit die hyaline Degeneration vornehmlich den Gefässinhalt und in geringerem Grade die Drüsen und das Bindegewebe.

Entkalkt man einzelne Schnitte durch Salzsäure, so ergeben sich folgende Resultate:

An Stelle der diffusen schwarzen Massen tritt meistens verschieden geformtes Hyalin, das sich durch seine regellose Gestalt von dem schon beschriebenen unterscheidet. Auch der feine, schwarze Contour wird durch einen Saum von Hyalin ersetzt, welches sich von dem in der Nachbarschaft vorhandenen nicht scharf trennen lässt. — An vielen Stellen kommt neben dem Hyalin auch Bindegewebe zum Vorschein. — Gegen den Rand der pathologisch veränderten Partie zu lassen sich nach der Säurebehandlung die Contouren der Drüsen, Epithelreste und sogar noch einzelne, sich färbende Kerne von 2,5—3,5 μ Durchmesser nachweisen.

Die Verkalkung betrifft somit einmal die Gefässwände, die, wie ihr Inhalt, hyalin entartet sind, ferner Bindegewebe, Epithelien und hauptsächlich zwischen den Gefässen gelegenes Hyalin, das seiner Lage wegen, z. Th. als entartetes Bindegewebe, z. Th. als degenerirte Drüsensubstanz aufzufassen ist.

Schon am Beginn der Schilderung des microscopischen Befundes wurde bemerkt, dass die pathologischen Veränderungen nur die obern Partien der Drüsenschicht in ihren Bereich ziehen, das untere Drittel d zeigt ganz intacte Epithelanordnung und ein nahezu normales Verhalten.

Das Bindegewebe in der Umgebung der Drüsenfundi ist von spärlichen Rundzellen infiltrirt, ebenso wie auch die Muscularis mucosæ (e) und die Submucosa (f). In letzterer hält sich die Infiltration zumeist an die Venen (g und h). Die Gefässe dieser Schicht sind vollständig durchgängig und besitzen normale Wandungen. Die Muscularis interna (i) und die äussern Schichten sind intact.

Fasst man die gegebene Beschreibung kurz zusammen, so findet sich zuerst eine die Schleimhautoberfläche überziehende Schleimschicht mit eingestreuten Rundzellen, die auch an normalen Partien vorhanden ist. Auf sie folgt eine diphtheroide Zone mit noch färbbaren Kernen, Resten von Bindegewebsbündeln und Gefässen. Unter dieser, resp. an den Seitenwänden ausserhalb derselben liegt eine Schicht, wo Verkalkungen und hyaline Bildungen auftreten. Erstere halten sich an die Gefässwände, die Drüsenepithelien, das Bindegewebe und an hyalin entartetes Material; letztere betreffen die Wände, sowie den Inhalt der Gefässe (hyaline Thrombosen), Drüsensubstanz und Bindegewebe. Die Affection betrifft bloss die obern Abschnitte der Schleimhaut, das untere Drittheil, sowie die Muscularis mucosae und die Submucosa zeigen nur geringe Rundzelleninfiltration, verhalten sich aber sonst, wie auch die äussern Schichten normal.

Bei der Betrachtung dieses complicirten Befundes verweise ich für die Schleimschicht auf das p. 34 Gesagte. — Die diphtheroide Zone findet eine, allerdings beschränkte, Analogie in den Resten ähnlicher Structur, welche in den Fällen 4 und 5 der Geschwürsbasis aufsitzen. — Für das Auftreten der hyalinen Entartung lässt sich an Fall 5 anschliessen, wo dieselbe auch zu constatiren war. Dem vorliegenden Fall eigenthümlich

ist die grosse Ausdehnung, die sie erreicht, und der Umstand, dass sie den Gefässinhalt befällt.

Gleichzeitiges Vorhandensein von Hyalin und Verkalkungen ist in der Litteratur nicht unbekannt. Die letztern sind z. B. von Wieger (Virchow's Archiv: Band 78, p. 25 ff.) an hyalin entarteten Lymphdrüsengefässen älterer Individuen beobachtet worden. Aber nirgends existiren Berichte über Combinationen derselben mit Veränderungen, wie sie hier vorliegen. Man ist deshalb berechtigt, die Frage aufzuwerfen, ob wir es hier auch wirklich mit einer clysmatischen Necrose zu thun haben, oder ob es sich um einen andern Process handelt. Man könnte, meiner Ansicht nach, an eine einfache Diphtheritis oder an eine Kalkmetastase denken.

Gegen die erstere spricht das ganz isolirte Vorhandensein der gelben Stelle beim Mangel jeder ähnlichen Veränderung im übrigen Intestinaltractus, ferner der histologische Befund, da Verkalkungen bei Diphtheritis nicht beobachtet werden.

Was die Kalkmetastase betrifft, so ist in keinem der bisher beschriebenen Fälle von Verschluss oder hyaliner Entartung der Gefässe die Rede; sie wird zudem ausgeschlossen durch das normale Verhalten der Nieren, des Skelettes und durch das Fehlen anderweitiger Metastasen.

Ich wüsste nicht, welche Affectionen, ausser den genannten, noch in Betracht kommen könnten. Hingegen sprechen der Sitz und die Anamnese für clysmatischen Ursprung des Befundes, der wohl trotz seiner eigenthümlichen Erscheinungsweise als clysmatische Necrose der Mastdarmschleimhaut aufzufassen ist.

Höchst wahrscheinlich würde bei längerer Dauer des Processes eine Demarcation in der Continuität der Schleimhaut erfolgt sein, da die unverkennbare Zelleninfiltration in der Submucosa auf eine beginnende Reaction der gesunden Theile, der Necrobiose gegenüber, hinzuweisen scheint.

Weitere Casuistik.

Abgesehen von diesen 6 Fällen, welche auf Grundlage der Präparate genauer beschrieben wurden, weisen die Sec-

tionsprotocolle der Basler pathologischen Anstalt noch eine ganze Reihe von hiehergehörigen Mastdarmverletzungen auf. Eine Zusammenstellung in dieser Richtung ergab, dass unter einer Zahl von fast 4000 in einer 14jährigen Periode ausgeführten Autopsien 25 Mal sicher clysmatische Veränderungen im Rectum zu constatiren waren, während in fast ebenso vielen Fällen die Diagnose unentschieden bleiben musste.[1])

Fall VII. (Sect. 131, 1873):

P. B., 24 Jahre alt.

Pathologisch-anatomische Diagnose: Typhus abdominalis. — Perforation und Geschwürsbildung des Rectums. Paraproctitis phlegmonosa. Phlegmone retroperitonealis.

Im Rectum, dicht über dem Anus, eine in's Beckenzellgewebe führende Perforation, in deren Umgebung sich ein 2 Zoll Durchmesser haltendes Geschwür mit noch aufsitzender necrotischer Schleimhaut vorfindet. — Submucosa der Umgebung missfarbig und mit Luftblasen durchsetzt. Ränder der Perforation injicirt und verdickt. — Das paraproctale Zellgewebe œdematös und eitrig infiltrirt. Ebenso das unter der fascia iliaca gelegene. Am rechten Umfang des kleinen Beckens findet sich ein mit zähem Eiter gefüllter Abscess des musculus ileopsoas.

Der clysmatische Ursprung konnte hier leider nicht festgestellt werden. Die Beschreibung hingegen ist characteristisch, und man könnte einzig einwerfen, dass es sich um eine metastatische, während des Typhus aufgetretene, Paraproctitis gehandelt habe, von der aus erst secundär die Perforation des Rectums eingetreten sei, Fälle, wie sie Rokitansky (Pathol. Anatomie. 1861, III, p. 229) beschreibt. Doch spricht hiegegen die Beschaffenheit des Geschwürs in der Umgebung der durchbrochenen Stelle, die beweist, dass von dem Process zuerst die Schleimhaut und nicht die äussern Schichten, wie in jenen Fällen, befallen wurde.

[1]) Anmerkung: Bei einer Anzahl von Fällen habe ich wegen des Fehlens einer bestimmten Angabe über stattgefundene Clystierapplication die klinische Diagnose deshalb beigefügt, weil sie nach dieser Richtung hin einen Fingerzeig zu geben im Stande ist.

Fall VIII. (Sect. 193, 1873):
W. J., 69 Jahre alt.

Pathologisch-anatomische Diagnose: Totalhypertrophie der Prostata. Cystitis chronica. — Ulcera clysmatica recti.

Im Rectum 3 mit necrotischen, zottigen Fetzen bedeckte bis bohnengrosse Geschwüre.

Fall IX. (Sect. 82, 1874):
M. T., 35 Jahre alt.

Klinische Diagnose: Melancholia. — Phthisis.

Pathologisch-anatomische Diagnose: Pneumonia crouposa duplex. — Clysmatische Necrosen der Mastdarmschleimhaut.

Im Rectum, 1,5 Zoll über dem Anus, an der vordern Wand 3 bohnengrosse, necrotische Stellen von grünlicher Färbung.

Fall X. (Sect. 208, 1876):
T. S., 56 Jahre alt.

Klinische Diagnose: Ileus. Tumor malignus im Becken.

Pathologisch-anatomische Diagnose: Carcinoma scirrhosum ventriculi et coli. — Clysmatische Necrose der Mastdarmschleimhaut.

An der hintern Wand des Mastdarms, 1 Zoll über dem Anus, eine frankenstückgrosse, erweichte Stelle. Beim Einschneiden derselben erweist sich die Submucosa in hohem Grade eitrig infiltrirt.

Fall XI. (Sect. 57, 1878):
K. R., 6 Jahre alt.

Pathologisch-anatomische Diagnose: Allgemeine acute Miliartuberculose. — Necrose der Mastdarmschleimhaut.

Schleimhaut des Rectums im untern Theil geröthet, verdickt und mit Extravasaten durchsetzt. Sie zeigt ein erbsengrosses Folliculargeschwür und dicht über dem Anus an der vordern Wand zwei bohnengrosse, missfarbige Erweichungen der Schleimhaut. Die Submucosa ist eitrig infiltrirt.

Laut Krankengeschichte hatte der Verstorbene im Verlauf von 4 Wochen 7 Clystiere bekommen.

Fall XII. (Sect. 97, 1878):
K. B., 29 Jahre alt.

Klinische Diagnose: Paratyphlitischer Abscess.

Pathologisch-anatomische Diagnose: Typhlitis stercoralis. — Clysmatische Necrose der Rectalschleimhaut.

Im Rectum ist die Schleimhaut diffus geröthet: sie zeigt einige Sugillationen und eine mandelgrosse, necrotische Stelle an der vordern Wand.

Fall XIII. (Sect. 60, 1879):

J. S., 28 Jahre alt.

Pathologisch-anatomische Diagnose: Typhus abdominalis. — Necrose der Rectalschleimhaut.

Im Rectum ist die Schleimhaut in der Grösse eines Handtellers geröthet. Am vordern Rand des Afterausgangs findet sich eine grauliche, frankenstückgrosse, necrotische Stelle.

Laut Krankengeschichte hat der Verstorbene 8 Tage ante mortem ein Clysma mit 3 Gramm Natron salicylicum applicirt bekommen.

Fall XIV. (Sect. 99, 1879):

A. A., 79 Jahre alt.

Pathologisch-anatomische Diagnose: Pleuropneumonia dextra. — Necrose der Rectalschleimhaut.

Auf der vordern Wand des Rectums, 2 cm. über dem Anus, ein bohnengrosser, bräunlicher Schorf. Submucosa darunter eitrig infiltrirt. Schleimhaut des Rectums im Ganzen etwas verdickt.

Fall XV. (Sect. 164, 1879):

J. M., 69 Jahre alt.

Pathologisch-anatomische Diagnose: Pleuropneumonia duplex. — Ulcera recti clysmatica.

Schleimhaut des Rectums blass, etwas verdickt, zeigt unmittelbar über dem After, an der vordern Wand, eine 5centimes- und eine frankenstückgrosse, flache, geschwürige Vertiefung. Das Zellgewebe am Grunde der Ulcerationen erscheint missfarbig, röthlich.

Fall XVI. (Sect. 78, 1880):

M. H., 41 Jahre alt.

Klinische Diagnose: Innere Darmeinklemmung. Intussusception? Axendrehung?

Pathologisch-anatomische Diagnose: Carcinoma scirrhosum ventriculi et peritonei. — Necrose der Mastdarmschleimhaut.

Rectum zusammengezogen, blass, mit punktförmigen Ecchymosen. Ueber dem Anus eine 5frankenstückgrosse, hæmorrhagische Stelle und 5 längliche, necrotische Stellen der Schleimhaut.

Fall XVII. (Sect. 55, 1882):

U. S., 58 Jahre alt.

Pathologisch-anatomische Diagnose: Carcinoma ventriculi. — Ulcera clysmatica recti.

Schleimhaut des Rectums gelb gefärbt. An der vordern Wand desselben 4 in die Submucosa gehende, flache, bohnengrosse Substanzverluste.

Fall XVIII. (Sect. 244, 1882):

T. W., 48 Jahre alt.

Pathologisch-anatomische Diagnose: Encephalomeningitis chronica. — Prostatahypertrophie. — Perforation des Mastdarms. Paraproctitis phlegmonosa.

Am Anus ein kirschengrosser, blauröthlicher Hæmorrhoidalknoten. 3 Querfinger oberhalb des Afters, an der hintern Wand, eine runde, frankenstückgrosse Stelle, wo die Mastdarmwand durchbrochen ist. Der Perforationsstelle entsprechend im periproctalen Zellgewebe eine mit graulichem Eiter gefüllte Abscesshöhle.

Fall XIX. (Sect. 322, 1882):

J. H., 61 Jahre alt.

Pathologisch-anatomische Diagnose: Erysipelas phlegmonosum cruris sinistri. — Ulcera recti clysmatica.

Schleimhaut des Rectums röthlich. 2 Querfinger über dem Anus, an der vordern Wand, ein hanfkorn- und ein 5frankenstückgrosses Geschwür. Auf dem Grunde des letztern liegt die gallig imbibirte und erweichte Submucosa vor. Beim Einschneiden derselben stösst man auf eine gelbliche, missfarbige, emphysematöse Infiltration der tiefern Schichten.

Fall XX. (Sect. 6, 1883):

H. B., 21 Jahre alt.

Pathologisch-anatomische Diagnose: Endocarditis aortica et mitralis. — Necrose der Mastdarmschleimhaut.

Schleimhaut des Rectums in der untern Partie röthlich. An der vordern Wand, handbreit über dem Anus, ein erbsengrosser, gelblicher Schorf, der bis auf die Muscularis reicht. Schleimhaut weiter oben blass.

Fall XXI. (Sect. 202, 1883):

J. H., 78 Jahre alt.

Pathologisch-anatomische Diagnose: Carcinoma ventriculi. — Ulcus recti clysmaticum.

Im Rectum ist die Schleimhaut diffus geröthet. 2 Querfinger über dem Anus findet sich ein 5frankenstückgrosses, bis auf die Muscularis gehendes, vorwiegend der vordern Wand angehöriges, gereinigtes Geschwür.

Laut Krankengeschichte erhielt der Verstorbene 5 Wochen vor seinem Tode ein Clysma. — Die Tiefe und die vollständig gereinigte Geschwürsfläche entsprechen der seit der Clystierapplication verflossenen, längern Zeitdauer.

Fall XXII. (Sect. 278, 1883):

W. J., 25 Jahre alt.

Pathologisch-anatomische Diagnose: Nephritis interstitialis chronica. — Ulcus clysmaticum recti.

Schleimhaut des Rectums in grosse Wülste gelegt. An seiner vordern Wand ein Geschwür, auf welchem ein Fetzen necrotischer Schleimhaut aufsitzt.

Fall XXIII. (Sect. 315, 1883):

A. S., 65 Jahre alt.

Pathologisch-anatomische Diagnose: Vitium cordis. — Ulcus recti clysmaticum.

Schleimhaut des Rectums blass. 3 Querfinger über dem Anus findet sich ein etwa erbsengrosses Geschwür mit gelbem Grund und aufgeworfenen Rändern.

Laut Krankengeschichte hat der Verstorbene 13 Tage vor seinem Tode ein Clysma erhalten.

Fall XXIV. (Sect. 178, 1884):

F. H., 33 Jahre alt.

Pathologisch-anatomische Diagnose: Encephalomeningitis chronica. — Perforation des Rectums. Paraproctitis phlegmonosa.

Schleimhaut des Rectums succulent. Ein Querfinger breit über dem Anus ein bohnengrosser Defect der vordern Wand, der in's Beckenzellgewebe führt. Letzteres stark eitrig infiltrirt.

Laut Krankengeschichte hat der Verstorbene 14 Tage vor seinem Tode ein Clysma mit 2 Tropfen oleum Crotonis auf 30 Gramm oleum Ricini erhalten.

Fall XXV. (Sect. 52, 1886):

F. M., 21 Jahre alt.

Klinische Diagnose: Peritonitis subacuta. Invagination.

Pathologisch-anatomische Diagnose: Peritonitis chronica et acuta. — Necrose und Narbe der Rectalschleimhaut.

An der vordern Wand des Rectums eine 5frankenstückgrosse, geröthete Stelle mit einer strahligen Narbe. Neben letzterer eine bohnengrosse necrotische Stelle. Schleimhaut blass.

Bezüglich dieses Falles weiss ich aus meiner Practicantenzeit her, dass Clystiere applicirt worden sind.

Wie aus den gegebenen Data hervorgeht, konnte nur bei

10 der angeführten 25 Fälle die Clysticrapplication sicher constatirt werden. — Bei der Beurtheilung dieser Thatsache ist in Betracht zu ziehen, dass einerseits für mehrere Fälle klinische Aufzeichnungen nicht zu Gebote standen, und dass andererseits derartige kleinere, therapeutische Eingriffe in den Krankengeschichten nicht immer angemerkt werden.

In sämmtlichen Fällen fanden sich keine Veränderungen, welche eine andere Deutung der Mastdarmaffection gestattet hätten. Für die klinisch nicht gesicherten Befunde musste deshalb die anatomische Uebereinstimmung mit den sicher nachgewiesenen maassgebend sein.

Pathologische Anatomie der clysmatischen Läsionen des Mastdarms.

Bei einer Sichtung des angeführten Materials ergeben sich zwei Kategorien von Veränderungen:

I. Penetrirende Verletzungen oder vollständige Perforationen.
   Diese zerfallen wieder:
   a) in solche mit Necrosen (Fall 2 und 3) oder mit Geschwüren (Fall 1 und 7) der umgebenden Schleimhaut;
   b) in solche mit intacter Schleimhaut in der Umgebung (Fall 18 und 24).

II. Nicht penetrirende oder superficielle Verletzungen.
   Diese stellen sich dar:
   a) als Necrosen: 11 Mal (Fall 3, 6, 9, 10, 11, 12, 13, 14, 16, 20, 25);
   b) als Geschwüre: 11 Mal (Fall 1, 3, 4, 5, 8, 15, 17, 19, 21, 22, 23). [1])

Aus diesen Zahlen geht hervor, dass, wenigstens nach den Erfahrungen der Basler pathologischen Anstalt, die nicht penetrirenden Verletzungen 3—4 Mal so häufig vorkommen, als

[1]) Anmerkung: Bei dieser Aufstellung sind Fall 1 doppelt und Fall 3 dreifach gerechnet, weil bei ihnen verschiedene, mit einander nicht zusammenhängende Arten von Veränderungen vorliegen.

die vollständigen Durchbohrungen, eine Thatsache, deren Grund wohl weniger in localen Verhältnissen zu suchen sein dürfte, als vielmehr in dem schon von v. Recklinghausen (vide p. 3) erwähnten Umstand, dass der Mastdarm bei Sectionen häufig nicht genau untersucht wird.

Obschon die Gesammtzahl der hier obducirten Männer und Weiber einander nahezu vollständig gleichkommt, ist dennoch bei den von mir angeführten Beobachtungen das männliche Geschlecht in einem viel grössern Maassstab betheiligt als das weibliche. Von den Perforationen betreffen 5 Männer und nur eine (Fall 7) eine Frau. Die nicht penetrirenden Verletzungen vertheilen sich auf 14 Männer und 7 Frauen. Worauf es beruht, dass das männliche Geschlecht doppelt so stark befallen ist, als das weibliche, bin ich nicht in der Lage aufzuklären. Vielleicht spielt hier der Zufall mit, vielleicht kommen auch äussere Verhältnisse insofern in Betracht, als für das weibliche Geschlecht möglicherweise ungefährlichere Instrumente im Gebrauche sind.

Was die Form der Läsionen betrifft, so sind sowohl die Perforationen als auch die Necrosen und Geschwüre im Ganzen rundlich. Nur im Fall 3 besitzen die beiden fistelförmigen Perforationen (Fig. II, c und d) die von Köster betonte Trichterform (vide p. 11) und im Fall 5 liegt ein unregelmässiges Geschwür vor.

Die Breite sowohl als die Höhe der geschilderten Veränderungen schwankt zwischen 1 und 3 cm. Diese Dimensionen werden allein überschritten im Fall 5, wo das Geschwür eine Höhe und Breite von über 5 cm. besitzt, ferner im Fall 1 und 2, bei welchen die um die Perforationsstelle herum aufgetretenen Veränderungen sich ebenfalls nicht an die mittlern Maasse halten. Die grosse Ausdehnung in diesen letztern Fällen ist als eine secundäre aufzufassen, auf deren Entstehung später wird eingegangen werden.

Bei Besprechung der Tiefenausdehnung sehe ich von den vollständigen Perforationen der Mastdarmwand ab. Die sie umgebenden Geschwüre und Necrosen, sowie die nicht penetrirenden Veränderungen reichen, so weit eruirbar oder ange-

geben ist, nur bis auf die Submucosa, im Fall 6 sogar nur bis zum untern Drittheil der Schleimhaut. Eine Ausnahme von dieser Regel machen Fall 2, wo die Necrose um die Perforationsstelle herum die ganze Mastdarmwand ergriffen hat, und die Fälle 4, 20 und 21, in welchen die Geschwüre bis auf die Muscularis gehen.

Der Sitz der Perforationen ist in 3 Fällen (2, 3, 24) die vordere Wand, 2 Mal (1 und 18) die hintere, und einmal ist er nicht genauer angegeben. Die nicht penetrirenden Verletzungen sind 18 Mal auf der vordern, einmal auf der hintern Wand (Fall 10) localisirt, 1 Mal (Fall 5) ist das Geschwür fast gürtelförmig und 2 Mal (Fall 8 und 23) fehlen bestimmte Angaben in dieser Richtung.

Die Entfernung der Veränderungen vom Analrand variirt in 17 meiner Fälle zwischen 2 und 4 cm. (sie ist meistens, wie aus der Casuistik ersichtlich, nicht genau, sondern nur durch Vergleiche mit bekannten Gegenständen angegeben). Im Fall 6 beträgt sie genau 7 cm., in den Fällen 20 und 23, 5—7 cm.

Was also den Sitz und die Höhe über dem Anus betrifft, so bestätigen meine Beobachtungen, der Hauptsache nach, die Angaben Kösters, der aussagt, dass seine „ulcera clysmatica“ nicht weniger als 1 und nicht mehr als 3 Zoll vom Anus entfernt sind. — Aber sie zeigen auch, dass die afficirten Stellen, entgegen der Behauptung dieses Autors, nicht nur an der vordern, sondern in seltenern Ausnahmen (Fall 1, 10, 18) auch an der hintern Wand können gefunden werden.

Orth macht in seiner p. 5 angeführten Aeusserung darauf aufmerksam, dass die clysmatischen Geschwüre besonders gern parallel der Längsaxe des Mastdarms verlaufen. Unter meinen Beobachtungen trifft das zu für Fall 16, wo von 5 Necrosen der Mastdarmschleimhaut ausdrücklich bemerkt wird, dass sie längliche Gestalt zeigen.

Auf einem und demselben Präparat finden sich in meinen Fällen oft multiple, von einander unabhängige Verletzungen. Es ist nahe liegend, dieselben auf eine wiederholte Clystierapplication zurückzuführen. So ist in Fig. I (Fall 1) ein ge-

reinigtes, nicht penetrirendes Geschwür (b) neben einer vollständigen Perforation und in Fig. II (Fall 3) eine doppelte Perforation neben einer für sich bestehenden Necrose (a) und einem von beiden unabhängigen Geschwür (e) abgebildet. In den Fällen 8, 15, 17, 19 sind mehrere nicht penetrirende Geschwüre, in den Fällen 9 und 11 mehrere, im Fall 16 sogar 5 necrotische Stellen, als neben einander gelegen, verzeichnet.

Die Umgebung der Verletzungen wird in allen Fällen, wo sie Berücksichtigung findet, als verändert angegeben. Auf die Necrosen und Ulcerationen in der Nachbarschaft der Perforationen komme ich weiter unten zu sprechen. — Bei den genauer untersuchten, nicht penetrirenden Fällen 4, 5, 6 fand sich überall Rundzelleninfiltration, im Fall 4 zudem ausgesprochene Unterminirung. In andern Beobachtungen, wo etwas über die Nachbarschaft der Läsionen ausgesagt ist (Fall 4, 14, 11, 19) wird auf die eitrige Infiltration der Submucosa hingewiesen.

Nach dieser Auseinandersetzung über die allgemeinen Verhältnisse der clysmatischen Mastdarmläsionen, wende ich mich zur Besprechung einzelner derselben.

Die vollständige Perforation des Rectums präsentirt sich entweder in Form eines umfänglichen Loches (Fall 1, 2, 7, 18, 24) oder in Form von Fistelöffnungen (Fall 3). In 4 meiner Fälle finden sich, um die durchbrochene Stelle der Mastdarmwand herum, theils Necrosen (Fall 2 und 3), theils Geschwürsbildungen (Fall 1 und 7). Im Fall 1 und 7 umgeben die Ulcerationen die Perforationsstelle ringförmig, während im Fall 2 und 3 die Perforationsöffnungen am Rande der Necrosen liegen.

Die Erklärung für diese Befunde liefern, wie ich glaube, in erster Linie die an das Trauma sich anschliessenden Veränderungen im Beckenzellgewebe und in den Bindegewebemaschen der Submucosa. In beide dringen die Infectionsstoffe aus den vorbeipassirenden Faeces ein und führen zu einer phlegmonösen Proctitis resp. Paraproctitis. Letztere Processe trennen die Schleimhaut oder eventuell die ganze Mastdarmwand von ihren ernährenden Gefässen und bringen sie zum Absterben. Die necrotischen Partien demarkiren sich und lassen Geschwüre zurück.

Als Belege für derartige Vorgänge dienen Fall 1 und 2. In jenem (vide p. 7 und Fig. I) ist die Perforationsstelle von einer umfänglichen Ulceration mit stark unterminirten Rändern umgeben, welche, wie ich glaube, nach Demarcation einer ausgedehnten, durch submucöse Phlegmone entstandenen Necrose zurückblieb. In diesem (Fall 2) findet sich eine, drei Viertheile der Mastdarmperipherie umfassende, Totalnecrose der Darmwand, welche als Folge der vorhandenen intensiven Paraproctitis zu deuten sein dürfte.

In zweiter Linie kommt für die Entstehung dieser Befunde in Betracht die mechanische Insultirung der Schleimhaut.[1]) Es ist von vorne herein zuzugeben, dass die Clystierspritze zu gleicher Zeit die Perforation setzen und die angrenzende Schleimhaut durch Druck oder Quetschung mortificiren kann. Im letztern Fall wird sie, entsprechend der Form der einwirkenden Spitze, nur eine kleine Stelle lädiren, welche, wenn der Clystier-

[1]) Anmerkung: Auch eine chemische Necrose der Schleimhautoberfläche ist gar wohl möglich. Ich weise, in Beziehung darauf, auf die Angabe Orth's (p. 5) hin, der dafür hält, dass die Begrenzung eines Schorfes oder eines Substanzverlustes auf eine kleine Strecke des Rectums den Verdacht der chemischen Einwirkung einer Clystierflüssigkeit erregen müsse. Mir scheint im Gegentheil, dass auf solche Weise nicht kleine und multiple, sondern weit ausgedehnte, zusammenhängende Veränderungen der Schleimhaut herbeigeführt würden, die sich je nach Concentration und chemischer Beschaffenheit der Flüssigkeit bald als Necrose, bald als Entzündung darstellen werden. — Belege für diese Auffassung stehen mir keine zu Gebote. Die Borsäure, die im Fall 5 eingespritzt wurde, und die man für den grossen Umfang der Geschwürsfläche verantwortlich zu machen versucht sein könnte, alterirt die Gewebe nicht, wie ihre Anwendung in gleich starker Lösung in der Chirurgie und Ophthalmiatrie beweist. Aehnlich verhält es sich mit dem Natron salicylicum, das bei Fall 13 in der Clystierflüssigkeit enthalten war.

In der Litteratur findet sich nur spärliches, hiehergehöriges Material. Es stammt zum grössten Theil aus der gerichtsärztlichen Praxis. So kennt E. Hofmann (Lehrbuch der gerichtlichen Medicin, 3. Auflage 1884, p. 592 und p. 624) einen Fall, wo in selbstmörderischer Absicht ein junges Mädchen sich ein Clysma mit Wanzengift (alkoholische Sublimatlösung) beibrachte und 3 Fälle, wo irrthümlicher oder absichtlicher Weise Schwefelsäure in den Mastdarm gespritzt wurde. Die Mehrzahl dieser Fälle ging glücklich aus, und von den tödtlich verlaufenen existiren leider keine Sectionsbefunde.

apparat ruhig gehalten wird, erbsen- bis kirschengross erscheinen oder aber, wenn dieser bei der Application hin- und herrutscht, eine doppelte bis dreimal so grosse Ausdehnung aufweisen kann. Fall 3 (Fig. II bei b) liefert, nach meiner Auffassung, ein Beispiel für eine derartige Einwirkung.

Der mechanisch lädirte Theil kann sowohl die Perforation ringförmig umgeben als auch am Seitenrand derselben gelegen sein. Da die Phlegmone in der Nachbarschaft eines so alterirten Gewebes besonders rasch um sich greift, dürfte dadurch die Thatsache wenigstens theilweise erklärt werden, dass man die Perforation bald in der Mitte, bald am Rande der Necrose, resp. der Geschwürsfläche antrifft.

Für die superficiellen Schleimhautnecrosen, ohne gleichzeitige Perforation, ist jedenfalls eine primäre Quetschung durch die Clystierspritze anzunehmen. Eine solche wird allein in Frage kommen, wenn die abgestorbenen Theile die oben angegebenen, der Form des Spritzenansatzes entsprechenden Dimensionen aufweisen (z. B. Fig. II bei a und Fig. V). Eine grössere Ausdehnung derselben wird am besten als Effect einer submucösen Phlegmone aufgefasst, welche trotz fehlender Perforation sich entwickeln kann, weil die durch mechanische Einwirkung gesetzten, primären Schorfe für das in den Faeces enthaltene Microcokkenmaterial einen günstigen Nährboden darbieten. Nach Infection der Submucosa von dieser Seite her kann die phlegmonöse Proctitis, (welche in den Fällen 7, 10, 11, 14, 15, 19 wenigstens macroscopisch constatirt wurde), ungehindert um sich greifen und die darüber liegende Schleimhaut zum Absterben bringen. Als ein Beispiel für einen derartigen Vorgang mag Fall 5 citirt werden, bei dem die grosse Ausdehnung des Geschwürs nicht leicht anders zu erklären wäre.

Was die histologische Form des Absterbens betrifft, so stellt sie sich meistens als feuchte Gangrän dar (Fall 2, 3, 5). Zuweilen aber (Fall 4, 5 und 6) findet man necrobiotische Umwandlungen der Gewebe in Form hyaliner und diphtheroider Bildungen, im Fall 6 sogar von Verkalkungen. Die Entwicklung der feuchten Gangrän wird leicht verständlich durch die Anwesenheit von Schizomyceten in den Faeces. Da-

gegen dürfte es schwierig sein, zu eruiren, warum im einzelnen Fall, trotz scheinbar gleicher äusserer Bedingungen, die genannten besondern Arten der Necrobiose auftreten. Ich wage nicht, in dieser Hinsicht eine bestimmte Meinung zu äussern.

Bei dem speciellen microscopischen Befund ist das Auftreten der hyalinen Substanz (Fall 5 und 6) hervorzuheben. Das Vorhandensein derselben in diphtheritischen Membranen ist nach v. Recklinghausen (Pathologie des Kreislaufs und der Ernährung, 1883, p. 244) ein gewöhnliches Vorkommniss, und ihre Gegenwart in den obern Schichten des Geschwürsgrundes (Fall 5) erklärt sich nach diesem Autor (Loc. citat.) dadurch, dass die diphtheritischen Membranen häufig, namentlich soweit sie aus Hyalin bestehen, nicht nur an Stelle des Epithels gelegen sind, sondern auch in das Bindegewebe der Schleimhäute eingreifen. — Die Bildung von hyalinen Thrombosen im Fall 6 findet eine Analogie in den Beobachtungen von Peters (Virchow's Archiv, Band 87, p. 477 ff.), der solche bei Diphtheritis des Larynx und Pharynx wiederholt beobachtet hat.

Die nicht penetrirenden Geschwüre müssen in allen meinen Fällen auf Abstossung eines Schorfes zurückgeführt werden und zwar deshalb, weil bei den genau untersuchten Präparaten (Fall 1, Fig. I bei b, Fall 3 Fig. II bei e, Fall 4 und 5) eine merkliche Infiltration der Geschwürsbasis vorliegt, und bei ihnen sowohl, als auch in den andern Beobachtungen der Befund nirgends mit der Beschreibung Köster's übereinstimmt. Dieser Autor lässt nämlich seine „ulcera clysmatica" direct, durch mechanische Gewalt entstehen, während in meinen Fällen der Geschwürsbildung immer eine Necrosirung und Demarcation vorausgeht. In letzterer Beziehung sagt Köster ausdrücklich, dass am Grund und an den Rändern seiner clysmatischen Geschwüre sich wenig oder gar keine entzündlichen Veränderungen vorfinden. (Vide p. 3 ff.)

Abgesehen von diesem principiellen Unterschied in der Genese der Verletzungen stimmen die Angaben Köster's mit meinen Befunden in manchen Punkten überein, auf die ich theils schon aufmerksam machte, theils im Folgenden noch werde zu sprechen kommen.

Zur Aetiologie der clysmatischen Läsionen des Mastdarms.

Fasst man die Ursachen der geschilderten Veränderungen näher in's Auge, so kommen vor Allem die Instrumente in Betracht, welche zu derartigen therapeutischen Eingriffen angewendet werden. In den modernen Spitälern bedient man sich dazu fast ausschliesslich des Irrigators, dessen Ansatz meistens aus Hartgummi und nur selten aus Metall besteht. Daneben sind auf einzelnen Abtheilungen allerdings noch metallene Clystierspritzen mit zinnernem Ansatz im Gebrauch, die auch sonst in Privathäusern, sowohl in Städten, als besonders auf dem Lande bei dem niedern Heilpersonal noch sehr verbreitet sind. Nur wenig sind complicirtere Apparate, wie Clysopompe, anzutreffen, bei welchen der zur Einführung in den Mastdarm bestimmte Theil bald aus Bein, bald aus Metall, bald aus elastischen Stoffen bestehen kann.

Diese verschiedenen technischen Vorrichtungen sind natürlich nicht ohne Einfluss auf die Entstehungen von Verletzungen. Metallene oder beinerne Ansätze begünstigen dieselben wesentlich, und besonders die erstern werden um so eher Schaden stiften, je mehr durch vieles Reinigen ihr Ende scharf oder schartig geworden ist.

Wie ich im anatomischen Theil dieser Arbeit auseinandersetzte, bewirken solche Instrumente zweierlei Arten von Verletzungen. Entweder durchstösst ihr Ansatz die ganze Mastdarmwand (resp. nach Köster einzelne Schichten derselben), oder er quetscht bloss die Schleimhaut und erzeugt eine Drucknecrose. Letzteres wird eher dann eintreten, wenn das Ende des Apparates stumpf und abgerundet ist, ersteres aber mehr in den Fällen vorkommen, wo die scharfe oder schartige Spitze sich in die Mastdarmwand einbohren kann.

Abgesehen von den Instrumenten kommen aber noch andere Factoren hier in Betracht.

v. Recklinghausen beschuldigt in erster Linie: „die Unkenntniss des Verlaufs des Rectums von Seiten der Clystiertechniker.“ (Vide p. 3.)

Esmarch (Loc. citat. p. 8) macht darauf aufmerksam,

dass die plica transversalis sich gegen die Spitze der Spritze legen könne, „besonders wenn der Patient auf der rechten Seite liegt, weshalb es zweckmässig ist, die Patienten bei dieser Procedur auf die linke Seite liegen zu lassen.“

Leube (Krankheiten des Darms, v. Ziemssens specielle Pathologie 1876, VII. 2, p. 236) spricht sich in gleicher Weise aus und gibt die Regel, beim Einführen von Instrumenten in den Mastdarm zur Vermeidung genannter plica die Richtung nach Links und Hinten einzuhalten.

Beim Verlauf des Rectums sind nach Henle (Systematische Anatomie, 1866, II, p. 176) der Hauptsache nach zwei Krümmungen zu unterscheiden, welche S-förmig in einander übergehen, eine obere, dem Kreuzbein entsprechende mit vorwärts gerichteter Concavität, die Kreuzbeinkrümmung, und eine untere, Perinealkrümmung, die sich mit vorwärts gerichteter Convexität um die Steissbeinspitze biegt. Abgesehen von diesen sagittalen Krümmungen besteht noch eine fernere, ebenfalls S-förmige, frontale, welche, mit abwechselnd rechts und links gerichteter Concavität, von der linken Seite des Promontoriums gegen die Medianlinie und über dieselbe hinaus, dann nach links bis zum zweiten Steisswirbel und von da an wieder rechts geht.

Wie aus der Abbildung Henle's und besonders aus denjenigen Braune's (Topographisch-anatomischer Atlas, 2. Aufl., 1875, Tafel I und II) zu entnehmen ist, bildet die Uebergangsstelle der Perineal- in die Kreuzbeinkrümmung eine nach vorn convexe Bucht, welche gerade der Steissbeinspitze gegenüber liegt und beim Manne stärker ausgesprochen ist als beim Weibe. Oberhalb von ihr steigt das Rectum steil nach links in die Höhe, während es gegen den Anus zu nur leicht schräg, fast horizontal verläuft.

Wenn die Clystiertechniker, wie sie v. Recklinghausen nennt, nicht wissen, dass der Mastdarm gleich oberhalb des Anus eine S-förmige, nach hinten und links gerichtete Krümmung macht, so kann es, wie ich glaube, leicht geschehen, dass die Spitze, statt nach hinten und links gerichtet zu werden, nach vorne weiter geschoben wird und an der vordern

Wand an- resp. sie durchstösst. Die Verletzung wird hauptsächlich da ihren Sitz haben, wo die beiden Krümmungen an der vordern Wand in einander übergehen, also an der oben erwähnten buchtigen Stelle, 2—3 cm. über dem Anus.

Die hintere Wand ist deshalb weniger Verletzungen ausgesetzt, weil sie, mit Ausnahme der Partie unmittelbar über dem Anus, mit nach vorne gerichteter Concavität in der Kreuz- und Steissbeinhöhle geschützt liegt.

Ich weiss nicht, ob v. Recklinghausen seine oben erwähnte Aeusserung in der ausgeführten Weise verstanden haben wollte; doch sprechen zu Gunsten dieser Auseinandersetzung meine Beobachtungen, die ergeben, dass die Verletzungen nur 3 Mal auf der hintern Wand (Fall 1, 10, 18), in allen andern Fällen aber auf der vordern sich vorfanden.

Die Entfernung der Läsionen vom Anus, welche für die Mehrzahl meiner Fälle 2—4 cm. beträgt, stimmt überein mit derjenigen der beschriebenen buchtigen Stelle.

Die Vorschrift, die Clystierspritze nach hinten und links zu richten und die Kranken bei dieser Procedur die linke Seitenlage[1]) einnehmen zu lassen, scheint mir ebenfalls mit Rücksicht auf die Verlaufsverhältnisse des Rectums gegeben zu werden und nicht wegen der Lage der plica transversalis, auf welche Esmarch und Leube hinweisen.

Diese Plica findet sich 6—9 cm. über der Analöffnung an der vordern und rechten Wand des Rectums und wird durch eine sichelförmige Schleimhautduplicatur gebildet, welche nach Hyrtl oft Muskelfasern enthält und deshalb von ihm als sphincter ani tertius bezeichnet wird. — Abgesehen davon, dass das constante Vorkommen dieser Falte von Henle und andern Anatomen (Henle: Loc. citat. p. 179) bestritten wird, findet sie sich in einer Höhe, wo bei meinen Fällen Clystier-

[1]) Anmerkung: Liegt nämlich der Patient rechts, so muss die Clystierspritze, soll sie nach hinten und links gerichtet sein, von unten nach oben, schief vorgeschoben werden, wobei leichter Verletzungen zu Stande kommen als bei Linkslage, wo man sie in fast horizontaler Richtung einführen kann. Wird sie aber bei Rechtslage nicht nach oben, sondern horizontal oder nach unten hin gerichtet, so stösst sie, weil der Mastdarm links verläuft, ganz sicher an dessen Wand an.

verletzungen nur selten vorgefunden werden. — Sogar dann, wenn letztere (wie in dem genau untersuchten Fall 6) so hoch lagen, konnte eine besondere Beziehung derselben zur plica transversalis nicht nachgewiesen werden. Ich will nicht in Abrede stellen, dass sie sowohl, wie auch andere verstreichbare Falten der Schleimhaut bei Clystierverletzungen in Betracht kommen können, aber die Wichtigkeit, die Esmarch und Leube ihr beimessen, besitzt sie nach meinen Erfahrungen nicht.

Fleischmann (Zur Anwendung des Clysma's bei Kindern. Jahrbuch für Kinderheilkunde IV, 3) gibt an, dass in Fällen von krankhaft gesteigerter Reizbarkeit der Mastdarmschleimhaut, z. B. bei Prolapsen die blosse Berührung derselben die Bauchpresse in eine gesteigerte Thätigkeit versetze. Er räth bei Kranken, bei welchen man Grund habe, das anzunehmen, den Ansatz der Clystierspritze nur ganz wenig einzuführen, die erste Reaction darauf abzuwarten und dann erst weiter vorzugehen. Eine derartige grosse Irritabilität der Mastdarmschleimhaut gehört nicht zu den Seltenheiten und kommt nicht nur bei Kindern, sondern auch bei Erwachsenen vor. Sie dürfte, meiner Ansicht nach, für die Entstehung von clysmatischen Verletzungen insofern in Betracht kommen, als der gesteigerte intraabdominelle Druck die Mucosa an das Ende des Clystierapparates anpressen und dadurch eine Läsion derselben begünstigen kann.

Köster führt als Gelegenheitsursachen für die Genese seiner „ulcera clysmatica" an den eintretenden Kopf bei der Geburt, den Uterus und die Prostata. Der letztern wird ein Einfluss um so weniger können abgesprochen werden, wenn sie, wie in 3 meiner Fälle (2, 8, 18) hypertrophisch ist. — Das Vorhandensein einer auch normalen Prostata (nur von einer solchen spricht Köster) trägt vielleicht mit zur Erklärung der p. 27 angeführten Thatsache bei, dass in meinen Beobachtungen bei Männern doppelt so viel Clystierverletzungen vorkommen, als bei Weibern. Die Prostata liegt nämlich gerade vor derjenigen Stelle, die ich, als besonders gefährdet, oben beschrieben habe. — Der Uterus findet sich mehrere Centimeter höher und kommt wohl weniger in Betracht. Für seine

Betheiligung und für die des eintretenden Kopfes bei der Entstehung von Clystierverletzungen besitze ich keine Belege.

Auf einen krankhaften Zustand des Mastdarms als Hilfsursache für Verletzungen weist Esmarch (Loc. cit. p. 41) hin, indem er angibt, dass entzündliche Erweichung und Verschwärung desselben die Perforation der Rectalwand begünstigen könnten.

Die Diagnose clysmatischer Mastdarmläsionen.

Soll an der Leiche eine Mastdarmaffection der geschilderten Natur als clysmatisch bezeichnet werden, so ist zu bedenken, dass sowohl Perforationen, als Necrosen und Ulcerationen an und für sich nichts Characteristisches haben und keine anatomische Einheit bilden. Maassgebend für ihre Erkennung ist, abgesehen von ihrer Häufigkeit, ihr Sitz, welcher in der Mehrzahl der Fälle die vordere Wand betrifft und ihre 1—7 cm. betragende Entfernung vom orificium ani. Die volle Sicherheit bei allen drei Arten von Veränderungen wird aber immer erst die Anamnese bringen. Fehlen Anhaltspunkte von dieser Seite, so muss die mit andern unzweifelhaften Fällen übereinstimmende Erscheinungsweise und die empirisch festgestellte Häufigkeit entscheidend sein.

In differentialdiagnostischer Hinsicht ist bei den Perforationen an die Einwirkung anderer Agentien als der Clystierspritzen zu denken, und ferner an secundäre Durchbrüche, die von beliebigen, nicht clysmatischen Geschwüren des Mastdarms ausgegangen sind, an letzteres besonders dann, wenn die Perforation nur fistelförmig ist. Die Anamnese und die sonstige Beschaffenheit des Rectums dürften hier die Entscheidung treffen helfen.

Necrosen des Mastdarms kommen, wie Rokitansky (Pathologische Anatomie, 1861, III, p. 230) und Orth (Specielle pathologische Anatomie 1887, I, p. 819) berichten, auch zu Stande durch den Druck eines retroflectirten Uterus oder uteriner Geschwülste. Es liesse sich erwarten, dass in solchen Fällen, bei leerem Rectum, die vordere und hintere Wand identische Alterationen aufwiesen, und dass dieselben in den äussern

Schichten der vordern Wand deutlicher ausgeprägt wären, als auf der Schleimhaut.

Zu Verwechslungen können auch Veränderungen Anlass geben, welche durch längere Zeit im Mastdarm sich aufhaltende Fremdkörper bewirkt werden. So findet sich in der Sammlung der Basler pathologischen Anstalt das Rectum eines Geisteskranken, welches im untern Drittheil eine grosse Anzahl zusammenhängender Geschwüre und Necrosen zeigt, die vom Druck massenhaft verschluckter, in diesem Darmabschnitt sich anhäufender Steine herrühren.

Ferner ist zu bedenken, dass über dem Anus Necrosen und Geschwüre auch dann entstehen können, wenn das cauterium potentiale oder actuale auf die Schleimhaut in therapeutischer Absicht applicirt wurde. So erinnere ich mich eines Falles, wo bei Prolapsus ani die mit dem Thermocauter bearbeitete Mucosa bei der Autopsie (Sect. 390, 1885) mehrere längsverlaufende, theils necrotische, theils geschwürige Stellen darbot. Mit Hilfe der Krankengeschichte können solche Befunde sicher gedeutet werden.

Die gewöhnlich im Rectum vorkommenden tuberculösen, folliculären, dysenterischen, syphilitischen und typhösen Geschwüre verursachen für die Differentialdiagnose wohl keine Schwierigkeiten. Der übrige Befund, der Sitz, das isolirte Vorkommen einer Ulceration im Rectum, bei Freisein der obern Darmabschnitte, werden die richtige Classification der Geschwüre fast immer ermöglichen.

Am meisten Bedenken können in dieser Hinsicht die Hæmorrhoidalgeschwüre erregen. Sie sitzen jedoch meistens etwas tiefer als die clysmatischen Substanzverluste, unmittelbar über dem Anus und in der Nähe eines varicösen Knotens der Submucosa.

Die Ausgänge clysmatischer Mastdarmläsionen.

Die Folgen clysmatischer Verletzungen sind verschieden, je nachdem es sich um Perforationen oder nicht penetrirende Geschwüre resp. Necrosen handelt.

Bei der vollständigen Durchbohrung des Mastdarms hängt das Schicksal des Kranken hauptsächlich von der sich anschliessenden Paraproctitis ab. Sie nimmt keineswegs immer einen tödtlichen Ausgang, wie jene Eingangs nach Esmarch citirten 11 Fälle beweisen, die geheilt wurden. Von den Fällen Paulicki's starb nur der eine, und auch die Kranke, deren Verletzung Wyss publicirt hat, wurde gerettet. In meinen Beobachtungen starben im Fall 1 und 2 die Verletzten sicher an phlegmonöser Paraproctitis, Fall 18 und 24 betrafen Paralytiker, Fall 7 eine Typhuskranke, Fall 3 einen Tuberculösen, bei welchen die Beckenzellgewebsentzündung möglicherweise das tödtliche Ende beschleunigt hat.

Da, wo schliesslich Heilung eintrat, geschah es immer auf Kosten des Mastdarmlumens. Sowohl in den 4 eigenen Beobachtungen Esmarchs, als auch in derjenigen von Wyss wird die zurückbleibende Strictur ausdrücklich erwähnt und ihre Entstehung auf die Vernarbung des grossen Defects der Rectalwand zurückgeführt. In einem der Fälle aus dem St. Bartholomews Hospital in London (vide p. 2) führte sie 10 Monate nach stattgefundener Verletzung noch nachträglich durch Kothverhaltung den Tod herbei.

Die Necrosen hinterlassen nach ihrer Demarcation Geschwüre; ihre Ausgänge decken sich somit mit denen der letztern.

Greifen solche Substanzverluste nicht tief in die Darmwand hinein, so werden sie mit Zurücklassung einer oberflächlichen, das Lumen nicht modificirenden Narbe heilen. In den Fällen 2 und 25 (vide p. 9 und 25) sind solche alte, oberflächliche Narben beschrieben, für welche man versucht sein könnte, einen clysmatischen Ursprung anzunehmen. Noch in einer ganzen Anzahl von Autopsien der Basler pathologischen Anstalt finden sich Narben im Rectum verzeichnet, deren Aetiologie aus dem übrigen Befund nicht kann erklärt werden. Ein einigermassen sicherer Beweis für die clysmatische Genese derselben lässt sich aber natürlich nicht mehr beibringen, wesshalb ich mich mit dieser Andeutung über sie glaube begnügen zu sollen.

Reichen die Substanzverluste tiefer, oder hat der Process, wie im Fall 5, grössere Schleimhautpartien in Mitleidenschaft gezogen, so wird die Narbe nicht symptomlos bleiben, sondern nothwendigerweise wie bei vollständiger Perforation eine Strictur herbeiführen müssen.

Die Heilung aller hiehergehörigen Verletzungen kann verzögert werden durch die im Mastdarm länger verweilenden oder vorbeipassierenden Faeces, welche mit der Wunde in Berührung kommen. So ist es denkbar, dass einzelne Geschwüre nach der Demarcation der abgestorbenen Theile nicht alsbald vernarben, sondern chronisch werden und in ein atonisches Stadium übertreten. — Unter diese Categorie gehört vielleicht ein Theil jener Befunde, welche Lebert (Traité d'anatomie pathologique, 1861, II, p. 206 ff.) als „ulcère chronique du rectum" beschreibt.

Am Schlusse seines oft citirten Artikels macht Köster darauf aufmerksam, dass die innern Oeffnungen der Mastdarmfisteln mit dem Sitze der clysmatischen Geschwüre zusammenfielen, dass sie namentlich nie höher als 3 Zoll oberhalb des Anus und immer an der vordern Wand sich befänden. Er glaubt hieraus schliessen zu dürfen, dass mit grosser Wahrscheinlichkeit ein beträchtlicher Theil jener Fisteln aus clysmatischen Geschwüren hervorgehe. Hiebei bezieht er sich auf die an einem Material von 80 Fällen angestellten Untersuchungen von Ribes [Recherches sur la situation de l'orifice interne de la fistule à l'anus. Revue médicale, Tome I, 1820 und Mémoires de la société médicale d'émulation, Tome IX, p. 85, 1826 (citirt nach Esmarch, Loc. citat. p. 119)]. Dieselben thun auch in Wirklichkeit dar, dass die innere Mündung der Mastdarmfisteln nicht, wie man früher glaubte, hoch oben im Rectum, sondern fast immer in der Sphincterengegend oder in der Nähe derselben ihren Sitz hat. Nach Ribes finden sich diese Einmündungsstellen nur äusserst selten höher als 2 Zoll und nie höher als 4 Zoll oberhalb des Anus.

Während Chiari (Ueber die analen Divertikel der Rectumschleimhaut und ihre Beziehung zu den Analfisteln. Wiener medicinische Jahrbücher, 1878, p. 419) wenigstens nebenbei an-

gibt, von ulcera clysmatica herrührende Fisteln beobachtet zu haben, erklärt Trendelenburg in einem Referat über die Arbeit Köster's (Virchow-Hirsch'sche Jahresberichte 1877, II, p. 407), dass er diese Entstehungsweise nur für einen ganz kleinen Antheil derselben zugebe, da sie bekanntlich meistens dicht oberhalb des Sphincters und an der Seitenwand des Rectums einmündeten.

Das mir vorliegende Material ist leider nicht der Art, dass ich über diese Frage eine Entscheidung hätte treffen können.

Erklärung der Abbildungen.

Fig. I zu **Fall 1** (vide p. 7 ff.).
Fig. II zu **Fall 3** (vide p. 11).
Fig. III zu **Fall 4** (vide p. 13).
Fig. IV zu **Fall 5** (vide p. 15).
Fig. V zum macroscopischen Befund bei **Fall 6** (vide p. 17).
Fig VI zum microscopischen Befund bei **Fall 6** (vide p. 17 ff.).

Senkrechter Schnitt durch den seitlichen Theil der necrotischen Partie. — Vergrösserung 70. (Hartnack Ocular II. System 4.) — Alauncarmincanadabalsampräparat. — Halbschematische Zeichnung.

a = Schleimschicht. b = diphtheroide Zone. c = Verkalkung und Hyalin. Die hyalinen Partien sind weiss gehalten, die verkalkten schwarz. d = intacte Drüsenschläuche. e = muscularis mucosæ. f = Submucosa. Die beiden letztern kleinzellig infiltrirt. In der Submucosa um die Venen g und h herum stärkere kleinzellige Infiltration. i = Muscularis interna.

Erklärung der Abbildungen.

Fig. I zu **Fall 1** (vide p. 7 ff.).
Fig. II zu **Fall 3** (vide p. 11).
Fig. III zu **Fall 4** (vide p. 13).
Fig. IV zu **Fall 5** (vide p. 15).
Fig. V zum macroscopischen Befund bei **Fall 6** (vide p. 17).
Fig VI zum microscopischen Befund bei **Fall 6** (vide p. 17 ff.).

Senkrechter Schnitt durch den seitlichen Theil der necrotischen Partie. — Vergrösserung 70. (Hartnack Ocular II. System 4.) — Alaun-carmin-canadabalsampräparat. — Halbschematische Zeichnung.

a = Schleimschicht. b = diphtheroide Zone. c = Verkalkung und Hyalin. Die hyalinen Partien sind weiss gehalten, die verkalkten schwarz. d = intacte Drüsenschläuche. e = muscularis mucosæ. f = Submucosa. Die beiden letztern kleinzellig infiltrirt. In der Submucosa um die Venen g und h herum stärkere kleinzellige Infiltration. i = Muscularis interna.

Fig. 1.

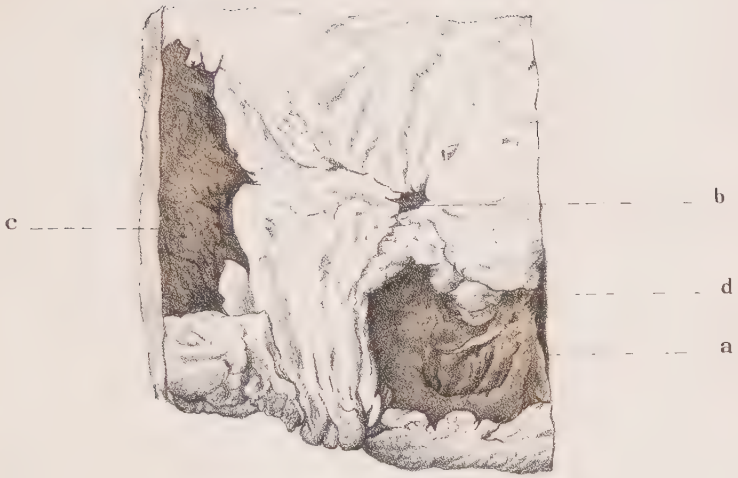

Fig. 3.

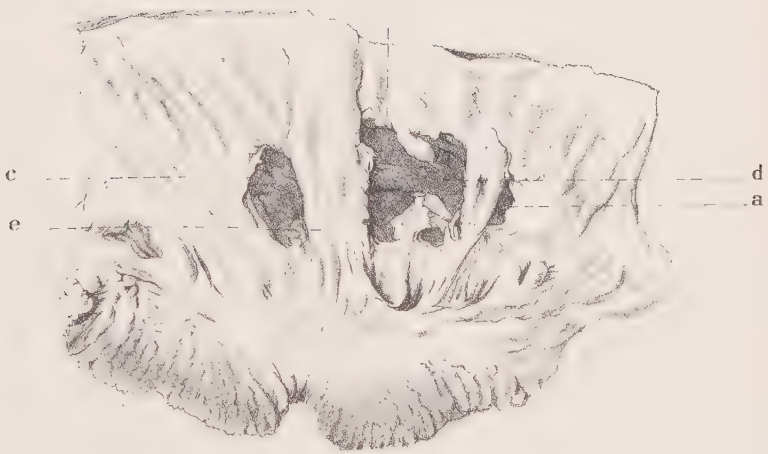

Fig. 4.

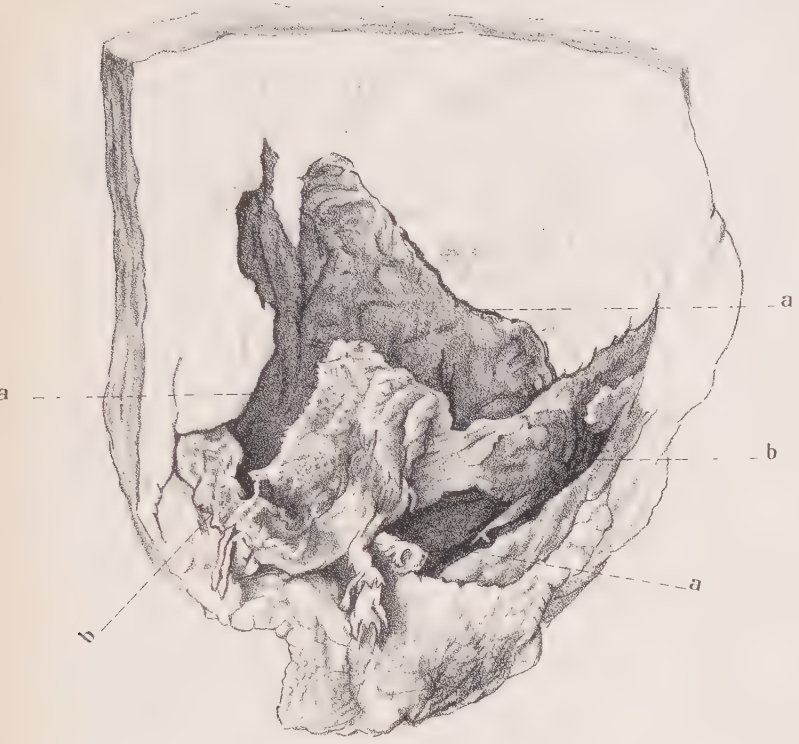
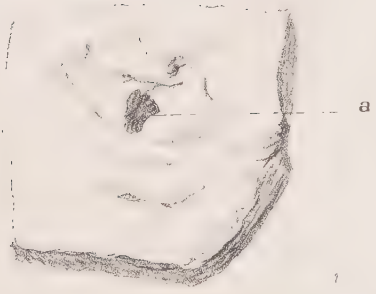
Fig. 5.